ANNALES
D'ANATOMIE PATHOLOGIQUE
ET D'ANATOMIE NORMALE
MÉDICO-CHIRURGICALE

SEPTIÈME ANNÉE *N° 2* *FÉVRIER 1930*

MÉMOIRES ORIGINAUX

RECHERCHES SUR LA STRUCTURE NORMALE ET PATHOLOGIQUE DE LA MICROGLIE

par

G. MARINESCO

INTRODUCTION ET HISTORIQUE

On sait que l'illustre histologiste Ramon y Cajal, en utilisant une méthode spéciale qui met en évidence d'une façon remarquable la névroglie protoplasmique et la névroglie fibreuse, avait admis qu'il existe dans les centres nerveux un troisième élément sur la morphologie et la nature duquel planait une grande incertitude. Or, un élève distingué de Ramon y Cajal, M. del Rio-Hortega, en faisant appel à la méthode modifiée au carbonate d'argent du regretté Achucarro, a démontré, avec la dernière évidence, que ce troisième élément est représenté en réalité par deux espèces de cellules dont les caractères morphologiques, physiologiques et histogéniques diffèrent essentiellement : ce sont la microglie ou la mésoglie d'origine méningée et l'oligodendroglie d'origine épendymaire.

Mais Hortega reconnaît lui-même que la dénomination de microglie ou de mésoglie est peu adéquate, au point de vue étymologique. En effet, selon cet auteur, le nom de glie (γλία = *queue*) ne saurait s'appliquer à la névroglie d'origine ectodermique comme aux corpuscules mésodermiques qui émigrent à travers le tissu nerveux.

D'autre part, le terme de mésoglie, qui a été introduit en science par un histologiste très consciencieux, Robertson, d'Edimbourg, n'est pas univoque. En effet, il est certain que M. Robertson a désigné sous ce terme l'oligodendroglie, ainsi qu'il résulte de l'inspection des figures et de la lecture de son livre.

Il faut ajouter cependant que Robertson a dû voir également de véritables cellules de microglie, ainsi qu'il résulte de la planche XX de son livre (1), mais cet auteur a confondu l'oligodendroglie, d'origine épendymaire, avec la microglie, d'origine mésodermique.

Ainsi, pour éviter tout malentendu et pour distinguer l'oligodendroglie de la véritable microglie, nous préférons, avec les auteurs allemands (Spatz, Metz, Creutzfeldt, etc.), désigner ce dernier élément du nom de « cellule de Hortega » en l'honneur du savant qui non seulement a décrit d'une façon aussi complète que possible la morphologie normale et pathologique de la microglie, mais qui a encore entrepris des recherches pour en préciser la nature et les fonctions. Malgré que les données fournies par l'étude de la microglie soient de date récente, cependant le nombre de travaux publiés à ce sujet, surtout en Espagne, en Allemagne et en Amérique, est considérable.

Dès l'année 1924, en collaboration avec le docteur Tupa (2), nous avons fait des recherches sur la microglie normale et pathologique qui nous ont permis de confirmer et d'étendre les données obtenues par M. Hortega. Malheureusement, notre travail, publié en roumain, est resté inconnu.

En ce qui concerne la structure et la topographie des cellules de microglie, nous avons confirmé les constatations faites par M. Hortega, de même que nous avons vu les mêmes modifications à la suite de traumatismes de l'écorce cérébrale.

Nous avons assisté à la transformation de la microglie sédentaire en la forme globuleuse, phagocytaire. Nous avons, d'autre part, étudié les modifications de la microglie dans différentes maladies infectieuses, qui nous ont montré que non seulement la microglie donne naissance à des foyers, mais qu'elle émigre là où il y a une cause nocive, traumatique ou agent infectieux.

(1) W.-Ford Robertson : *A Text-Book of Pathology in relation to mental Diseases*. Edinburgh, 1900.

(2) G. Marinesco et Tupa : « Quelques recherches sur la microglie à l'état normal et pathologique » *(en roumain)*. (*Spitalul*, janv. 1925.)

Nous avons attiré l'attention sur le fait que les cellules en bâtonnet sont nombreuses dans les maladies du système nerveux, chez le lapin comme chez l'homme.

En matière de conclusion, nous avons confirmé les deux propriétés essentielles de la microglie : propriété de migration et de phagocytose.

Dans le travail actuel, nous nous proposons d'une part de donner un aperçu sur la structure et l'évolution de la microglie, et d'autre part d'en étudier les changements dans différents états pathologiques, à savoir, dans les lésions expérimentales traumatiques des centres nerveux, dans les infections et les intoxications, et enfin, au cours des lésions de l'appareil circulatoire du cerveau.

I. — *MORPHOLOGIE ET ÉVOLUTION DES CELLULES DE HORTEGA (MICROGLIE)*

Nous allons reproduire d'après Hortega les caractères morphologiques de la microglie et sa topographie, car nos études, déjà anciennes, concordent absolument avec les recherches de cet auteur.

La microglie se répand dans l'ensemble du tissu nerveux des centres, dans l'écorce cérébrale et cérébelleuse, dans le bulbe olfactif, le corps strié, etc., mais elle est plus abondante dans la substance grise que dans la substance blanche. Il existe des satellites neuronaux vasculaires et névrogliques dans tous les organes encéphaliques.

La forme de la microglie est en relation étroite avec la structure du tissu qui l'environne. C'est ainsi qu'elle devient allongée en s'insinuant entre les faisceaux nerveux ou parallèlement aux expansions neuronales, tassée quand elle siège à la surface des vaisseaux et des cellules.

En ce qui concerne la substance grise corticale des mammifères, y compris l'homme, on ne trouve pas, dans les différentes couches, une différence essentielle concernant le nombre et les caractères morphologiques de la microglie.

Cependant M. Hortega note que, dans la zone plexiforme, la microglie est, en général, multipolaire et riche en ramifications épineuses, dont certaines situées dans la région marginale, tandis que la majorité se trouve à des niveaux divers et accompagne fréquemment les vaisseaux descendants.

Dans la couche des petites pyramides, la microglie est un peu moins richement représentée que dans les autres couches, malgré que souvent il n'existe pas de différences numériques appréciables.

Au niveau des grandes pyramides, il y a beaucoup de microglie

pourvue de fins prolongements épineux qui se résolvent loin de leurs origines en des panaches et s'appliquent souvent au corps ou au prolongement ascendant des cellules nerveuses et aux parois vasculaires, accompagnant, avec la névroglie à expansions courtes et l'oligodendroglie, les neurones et les vaisseaux.

La région des corpuscules polymorphes tranche avec la couche supérieure par un nombre moindre de satellites vasculaires visibles.

Dans la corne d'Ammon, l' « alveus » et le « stratum oriens » ne présentent pas de différences notables de la microglie par rapport aux couches homologues des autres régions.

Dans le « stratum radiatum », la microglie est dirigée parallèlement aux prolongements des pyramides. Fréquemment, dans cette région, elle est tri ou multipolaire et les prolongements sont abondants et surtout verticaux ; mais déjà on voit tout aussi fréquemment des cellules en bâtonnet, les plus typiques qui existent normalement, avec deux prolongements polaires qui traversent en ligne droite toute la couche et donnent naissance à de petits appendices transversaux, dont quelques-uns se bifurquent en des branches verticales et finissent par une arborisation auprès des cellules pyramidales et dans le « stratum lacunosum ».

Dans la couche lacunaire et plexiforme externe, les cellules de microglie sont d'habitude multipolaires, avec des prolongements dans tous les sens, ramifiés parfois copieusement.

Dans la « fascia dentata », rien à remarquer ; la couche granuleuse offre une microglie multipolaire, qui envoie de larges prolongements entre le corps cellulaire et la couche des corpuscules polymorphes, elle est plus abondante, mais se présente avec les mêmes caractères. Il y a ici assez de satellites normaux et vasculaires.

Dans le bulbe olfactif, les appendices protoplasmiques offrent des ramifications abondantes.

Dans la substance blanche des hémisphères des animaux adultes se trouvent de nombreuses cellules de microglie, mais plus rares que dans l'écorce, contrairement à ce que l'on constate chez les mammifères récemment nés. La microglie périvasculaire est plus nombreuse qu'entre les fibres nerveuses, où on retrouve surtout des éléments névrogliques. La microglie contracte parfois une connexion intime avec la paroi vasculaire, et ses prolongements suivent le contour et la direction de celle-ci. On rencontre des corps microgliaux ou des prolongements appliqués sur la surface des capillaires. Cette disposition est produite accidentellement, mécaniquement, et n'offre pas de pieds vasculaires névrogliques.

Si la microglie interfasciculaire envoie des prolongements dans tous les sens, elle préfère parfois une direction parallèle à celle des fibres nerveuses, comme cela arrive dans le corps calleux, la fimbria, les

pédoncules cérébraux, etc., par le fait de la pression exercée par les fibres nerveuses.

Autour des ventricules, on ne rencontre pas, chez les adultes, une grande quantité de microglie, comme chez les animaux récemment nés.

Dans les noyaux gris centraux, tels que le thalamus et le corps strié, la

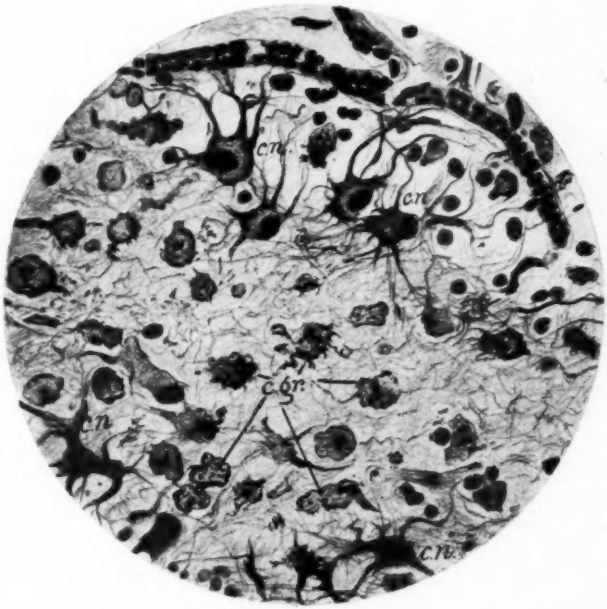

FIG. 1. — *Petit foyer (putamen) dans un cas de paralysie pseudo-bulbaire.*

A la périphérie, on voit des astrocytes *(c. n.)* hypertrophiés, dont les prolongements s'insèrent sur la paroi du capillaire. En bas, d'autres astrocytes, dirigés vers un capillaire qui n'a pas été figuré. Au centre de la figure, on aperçoit des cellules de microglie arrivées à la phase de corps granuleux *(c. gr.)*, à contour irrégulier ou sinueux, et parfois pourvus de prolongements courts.

microglie n'offre rien de particulier, car elle y est uniformément répartie. Satellite souvent des cellules nerveuses grandes et moyennes, comme des vaisseaux, la microglie présente un corps fusiforme, triangulaire ou polygonal, avec au moins deux ou trois prolongements longs, tortueux, richement pourvus d'abondantes épines latérales.

Fréquemment, on trouve des cellules offrant une arborisation compliquée.

La microglie de la strie blanche et des capsules interne et externe a une tendance à prendre une forme en bâtonnet disposée parallèlement aux fibres nerveuses.

Le cervelet de n'importe quel mammifère est l'organe de choix pour l'imprégnation de la microglie.

La microglie cérébelleuse diffère beaucoup par sa situation et ses caractères morphologiques chez les animaux nouveau-nés et les animaux adultes; en effet, si chez ces derniers elle abonde surtout dans la substance grise et présente de longues ramifications, chez les premiers la microglie se trouve exclusivement dans la substance blanche et offre des formes embryonnaires.

Chez les animaux adultes, la microglie siège surtout dans la substance grise corticale (fig. 1). La zone plexiforme des circonvolutions, qui contient des formes très variées de microglie, est la plus riche en éléments mésodermiques interstitiels, qui ne font cependant pas défaut dans la couche sous-jacente, dans la substance blanche lamellaire et dans les territoires profonds du centre médullaire.

Est à noter l'existence de satellites de certains prolongements des cellules de Purkinje et des vaisseaux. Au niveau des cellules de Purkinje, la microglie n'est pas trop abondante.

Dans la zone granulaire, en dehors de l'oligodendroglie, il y a toujours deux ou trois cellules de microglie dans un champ microscopique (au fort grossissement), qui envoient des prolongements dans toutes les directions. Les types tri et multipolaires sont fréquents.

Dans la substance blanche lamellaire, la microglie est assez peu abondante et ne présente pas de caractères particuliers qui nous permettent de la reconnaître quand nous la rencontrons isolée. Parfois, ses prolongements ondulés suivent la sinuosité des interstices qui existent entre les fibres nerveuses.

La microglie de la substance blanche cérébelleuse montre une préférence pour les vaisseaux, dont elle accompagne le parcours.

La microglie des noyaux dentelés et du toit offre les mêmes caractères que celle des noyaux gris centraux du cerveau.

Dans la protubérance et le bulbe rachidien, la microglie, par sa répartition et ses rapports avec les vaisseaux et neurones et sa forme générale, n'offre rien de remarquable. La microglie offre ici une certaine tendance à polariser ses prolongements parallèlement aux faisceaux nerveux.

Au niveau du raphé, des formation réticulées, des noyaux gris et de la substance grise du quatrième ventricule, les éléments mésodermiques tri-

ou multiradiés siègent plus ou moins au voisinage des cellules nerveuses, des vaisseaux et de l'épendyme ventriculaire.

Au point de vue de l'évolution, Hortega constate que la glie mésodermique fait son apparition à la périphérie de la moelle, d'où elle se répand plus tard dans les substances blanche et grise. A un certain moment de l'évolution, on voit dans les deux substances un nombre approximative-

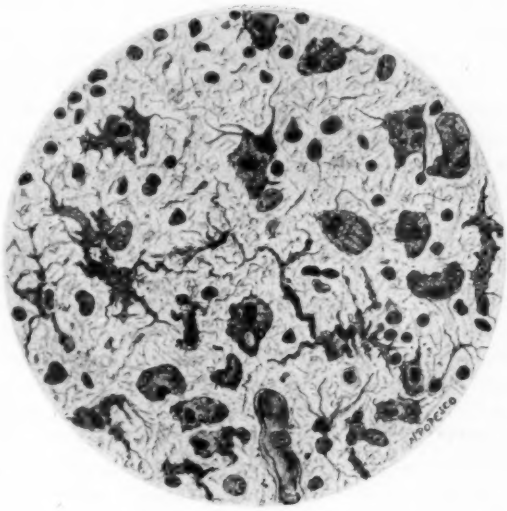

Fig. 2. — *Coupe de l'écorce cérébrale d'un cas d'hémiplégie gauche montrant un foyer de ramollissement.*

On y voit des cellules réticulées dont la plupart sont dépourvues de prolongements.

Il y a d'autres cellules de microglie, situées à gauche de la figure, qui en contiennent.

ment égal de corpuscules émigrés; mais, au-dessous de la pie-mère, il y en a, chez les animaux jeunes, une grande quantité; de là, elles émigrent le long des sillons médullaires.

Quand le développement est complet, la plupart des cellules de microglie médullaire se retirent de la substance blanche funiculaire et s'installent dans la substance grise.

La substance grise de la moelle des mammifères adultes renferme un nombre de cellules de microglie sensiblement moindre que celle des

régions semblables du cerveau et du cervelet. On note ici également des satellites neuronaux et vasculaires. Les types microgliques, comme taille, forme et ramifications, sont dans la moelle identiques à ceux d'autres régions. Ils offrent trois prolongements ou plus, parfois richement arborisés, dont la direction est conditionnée par les éléments qui se trouvent à leur proximité.

Dans la substance blanche funiculaire, la microglie est beaucoup plus rare que dans la substance blanche du cerveau et du cervelet. Il y a ici des corpuscules insinués entre les tubes nerveux.

M. Gozzano, en utilisant les méthodes spécifiques (Rio-Hortega, Bolsi) pour la mise en évidence de la microglie du cerveau chez diverses espèces de vertébrés (oiseaux, amphibiens, reptiles et poissons), a trouvé des éléments typiques microgliaux chez le poulet, la grenouille et le crapaud. Chez certains poissons (la torpille, etc.), il a observé des éléments à noyau allongé munis de prolongements minces et ramifiés, qu'on devrait considérer comme étant de nature microglique.

Nous avons eu l'occasion de pratiquer l'examen de l'écorce cérébrale d'un corbeau, et nous avons pu mettre en évidence, par la méthode de Hortega, des cellules de microglie, de formes mono- ou multipolaires, pourvues de prolongements très longs et fins et donnant naissance à des ramifications secondaires et tertiaires (fig. 2), qui sont interstitielles, périvasculaires, ou enfin à la surface des cellules nerveuses.

Chez les animaux âgés de peu de jours, l'envahissement des couches corticales du cerveau chez le chat, le chien et le lapin a lieu entre le quatrième et le sixième jour. Jusqu'au quinzième ou vingtième jour, le nombre des corpuscules mésodermiques augmente sensiblement dans la substance grise et leur forme acquiert des caractères définitifs ; plus tard, l'augmentation de leur nombre n'est pas facilement appréciable. Dans la substance blanche, la microglie abonde.

La microglie provient de la pie-mère et du tissu conjonctif vasculaire et surtout de la profondeur de la substance blanche. Les noyaux gris centraux, situés à proximité du lieu d'origine de la microglie, sont rapidement envahis par les cellules mésodermiques.

Dans le cervelet, il n'y a pas de microgliocytes dans l'écorce du lapin d'un ou deux jours. Dans la substance blanche, il y en a; ils offrent différentes formes d'évolution et surtout le type avec pseudopodes.

Chez le lapin de trois ou quatre jours, l'envahissement de la substance grise par les cellules de microglie a déjà commencé. Plus tard, la diffusion de la microglie devient complète.

En ce qui concerne l'évolution morphologique et structurale de la microglie, Hortega distingue six formes :

1° Formes rondes et tubéreuses, avec des pseudopodes existant chez

les mammifères et des enfants nouveau-nés ou âgés de peu de jours dans la substance blanche des hémisphères et dans la région commissurale ;

2° La forme amiboïde résulte, dans les premières phases de l'évolution, de la compression de la forme ronde par la structure nerveuse et plus tard des mouvements amiboïdes ;

3° La forme à pseudopodes apparaît quand le tissu nerveux est moins lâche et quand la microglie progresse avec difficulté ;

4° La forme ramifiée apparaît à une phase plus avancée de l'évolution; elle insinue ses prolongements très fins, pourvus d'épines latérales, entre les fibrilles nerveuses;

5° L'évolution morphologique de la microglie embryonnaire est accompagnée en général de modifications structurales.

Nous n'allons pas insister beaucoup sur l'origine des cellules de microglie, car il me semble que les recherches de Rio-Hortega ont élucidé cette question.

En effet, cet auteur a démontré sur des pièces de nouveau-nés que la microglie provient du tissu conjonctif qui revêt la substance blanche de l'encéphale.

Les toiles choroïdiennes supérieure et inférieure et la pie-mère qui tapissent les pédoncules cérébraux et cérébelleux, la protubérance, le bulbe et la moelle, fournissent au tissu nerveux une légion de corpuscules migrateurs qui, en se glissant entre les fentes nerveuses, se répandent en divers sens, irradient à la surface des circonvolutions et arrivent, en peu de temps, dans les régions les plus éloignées de leur point d'origine.

Le fait que la microglie, dans son évolution normale, traverse un cycle morphologique inverse de celui qui aboutit à la formation des corps granuleux, ne laisse pas d'être intéressant.

Dans les centres nerveux des mammifères âgés de peu de jours, on est surpris de voir une grande quantité de cellules arrondies, tubéreuses ou à pseudopodes, qui se trouvent dans la substance blanche du cerveau et du cervelet. L'identification morphologique et structurale de tels éléments microgliaux avec les corps granulo-adipeux, existant dans les processus nécrobiotiques de l'encéphale, est bien facile à faire si l'on considère que la microglie forme à son origine des corps arrondis, globuleux et vacuolaires.

Au fur et à mesure que la microglie émigre à travers le tissu nerveux, elle prend successivement des formes amiboïdes, à appendices courts et tubéreux, des formes pseudopodiques et enfin des formes ramifiées.

L'existence des formes arrondies primitives dans le cerveau des animaux nouvau-nés, et principalement chez l'enfant, n'a pu échapper à la

perspicacité de quelques anciens auteurs qui les ont considérées comme un signe évident d'altérations nerveuses.

De l'épithélium médullaire dérivent les cellules germinales qui, par mitose, se multiplient et donnent naissance aux neuroblastes, qui émigrent et forment les neurones du système nerveux central et périphérique. Du même épithélium dérivent les spongioblastes, qui émigrent à leur tour et se transforment en névroglie (astrocytes et oligodendroglie).

La microglie apparaît pour la première fois approximativement au moment de la naissance sous forme de cellules amiboïdes siégeant au-dessous de la pie-mère dans les zones où celle-ci se trouve en contact avec la substance blanche (Penfield, 1927). De là, elles envahissent le système nerveux et prennent leur aspect adulte. C'est Rio-Hortega qui, en 1919, a introduit la microglie comme le troisième élément du système nerveux central. Le même auteur a démontré aussi la transformation de la microglie en corps granuleux et a tenu pour probable leur origine mésodermique.

L'oligodendroglie, plus petite que la névroglie, ne contient pas de fibres. Elle est très abondante et disposée en séries longues siégeant entre les gaines de myéline des fibres et en groupes de deux à cinq éléments autour des neurones. Ces cellules, comme les astrocytes, contiennent des gliosomes, qui ont été comparés aux grains de sécrétion. Elles font leur première apparition dans la substance blanche au moment de la myélinisation.

Holzer (1), comme Pruijs (2), admettent une relation entre les cellules de microglie et le réseau de névroglie ; suivant le dernier auteur, la genèse de la microglie parle en faveur de sa structure syncytiale.

En effet, d'après cet auteur, la microglie jeune apparaît comme un plasmodium riche en noyaux qui émigre dans les travées du protoplasma anastomosées, de sorte qu'il lui paraît naturel que, dans la microglie adulte, il y ait également des anastomoses des cellules.

Il croit avoir remarqué que les ramifications des prolongements des cellules microgliques se continuent avec le réseau névroglique. Du reste, Pruijs admet que la microglie ou la névroglie a une origine ectodermique et qu'entre la microglie et l'oligodendroglie il y a des formes de transition.

En matière de conclusion, nous pourrions admettre les conclusions de del Rio-Hortega, qui sont les suivantes :

(1) Holzer (W.) : « Ueber die Bestandteile des Heldschen Gliasyncytiums » (*Zeitschr. f. d. ges. Neurol. u. Psychiatr.*, vol. **82**, n° 1-2).

(2) Pruys (W.-M.) : « Ueber Mikroglia, ihre Hekunft, Funktion und ihr Vehrältnis zu anderen Glia elemente » (*Zeitschr. f. d. Ges. neurol. u. Psychiatr.*, vol. 108, n. 113, 1927).

1° Dans le tissu nerveux normal, il existe toujours des corpuscules mésodermiques immigrés ;

2° Ces corpuscules proviennent de la pie-mère, et surtout des plexus choroïdes supérieur et inférieur ;

3° En pénétrant dans le tissu nerveux, ils présentent des changements importants, devenant successivement ronds, tubéreux, pseudopodiques et ramifiés ;

4° Ces formes sont dues aux mouvements de gesticulation, translation et accommodation aux interstices nerveux ;

5° Les corpuscules mésodermiques sont de véritables macrophages qui interviennent d'une manière active dans les cas pathologiques, où ils reprennent successivement la forme pseudopodique, tubéreuse et ronde.

II. — *LÉSIONS DE LA MICROGLIE CONSÉCUTIVES AUX TRAUMATISMES*

Les altérations de la microglie consécutives aux traumatismes du cerveau chez le lapin ont été étudiées par plusieurs auteurs, parmi lesquels il faut citer en première ligne Hortega (1), avec ses élèves et collaborateurs, Alberca (2) et Penfield (3), et puis nos résultats avec Tupa, ceux de Gozzano (4), Bazgan et Enachesco (5).

Effectivement, il n'y a pas grand'chose à ajouter aux conclusions des auteurs précédents, qui concordent parfaitement dans les grandes lignes.

Del Rio-Hortega a constaté, quelques heures après les plaies aseptiques du cerveau, une agglomération considérable de microglie autour de la lésion, de sorte qu'il faut admettre une émigration provenant du voisinage intact. Cette hypothèse est d'autant plus probable que, dans le voisinage de la plaie, il y a des cellules amiboïdes qui seraient mobiles.

(1) P. del Rio Hortega : « La microglia y su transformacion en celulas et bastoncito y cuerpos granulo-adiposos » (*Trab. del Lab. de Inv. Biol.*, t. XVIII, 1920).

(2) R. Alberce : « Intervencion precoz de la microglia en las heridas experimentales de la medula del conejo » (*Bol. de la Soc. Española de Biologia*, vol. XI, fasc. 2, 1926).

(3) Del Rio Hortega and Penfield : « Cerebral cicatrix. The reaction of neuroglia and microglia to brain wounds » (*Bull. of the J.-Hopkins Hospital*, vol. XLI, 1927).

Penfield : « Phagocytic Activity of microglia in the central nervous system » (*Proc. of the New-York Pathological Society*, N. S., vol. XXV, n° 1-5. 1925).

(4) Dr Mario Gozzano : « Sulla origine delle cellule granulo-adipose nelle ferite cerebrali » (*Rivista di Neurologia*, oct. 1928).

(5) Bazgan et Enachesco : « Recherches expérimentales sur la microglie » (*Annales d'Anatomie pathologique*. janv. 1929).

Immédiatement en contact avec la lésion se trouvent des cellules rondes de microglie qui offrent l'aspect des corps granuleux et qui contiennent, dès les premiers jours, de nombreuses gouttes de graisse, des hématies entières ou fragmentées. Dans des stades tardifs, cinq à six jours après l'opération, del Rio-Hortega et Jimenez de Asúa (1) ont trouvé, dans la microglie, du fer provenant à coup sûr des hématies (le fer a été mis en évidence par la réaction au cyanure de potassium et acide chlorhydrique). La scission de l'hémoglobine a lieu toujours dans la cellule, et on peut retrouver, dans le caillot, des hématies dont l'hémoglobine n'est pas décomposée et qui sont pénétrées par les cellules de la microglie. Dans ces dernières, on trouve des granulations ferriques qui se colorent par la méthode de Perls.

Hortega et Penfield, après avoir pratiqué la ponction du cerveau à l'aide d'un trocart aseptique, ont constaté que les cellules de microglie, autour de la lésion, sont devenues amiboïdes dès le premier jour après l'opération. Après deux jours, on voyait de nombreuses cellules de microglie autour de la lésion, avec prédominance de cellules amiboïdes et rondes. Dans les premiers jours qui suivent l'opération, on voyait toutes les formes de transition entre la microglie normale et les corps granuleux. La division par mitose des corps granuleux apparaissait, dès le troisième jour, sur le bord de la lésion.

La zone centrale des lésions étendues, datant de dix à vingt jours, est remplie de cellules névrogliques granulaires disséminées.

Dans la partie centrale des lésions plus anciennes, il y avait des cellules microgliques rondes et des cellules en araignée au voisinage de la lésion.

Dans les cicatrices vieilles, datant par exemple de cinquante-deux jours, la microglie présentait des formes à peu près normales.

Tandis que les matériaux provenant de la destruction du parenchyme sont présents, il existe des corpuscules granuleux ; après la disparition des dendrites, la microglie ramifiée fait son apparition même dans la cicatrice.

Gozzano, qui a consacré à la microglie un mémoire intéressant, a produit des lésions aseptiques chez le lapin, intéressant l'écorce et même la substance blanche et la substance grise sous-jacente.

Avant ou immédiatement après la lésion, l'auteur a injecté, à plusieurs reprises, du bleu de trypan en solution de 0,50-1 %. Les transformations de la microglie, constatées par Gozzano, confirment celles de Hortega, à savoir que la microglie peut se transformer en corps granuleux, dont la graisse peut provenir soit de la phagocytose, soit de la cellule même.

(1) Jimenez de Asua : « Die Mikroglia (Hortegasche Zellen) und das reticulo endotheliale System » (*Zeitschr. f. d. ges. Neurol. u. Psychiatr.*, vol. 109, 1927).

Gozzano (1), en analysant les phénomènes à partir de deux heures après la lésion, a constaté, à une certaine distance de la plaie, un léger épaississement des prolongements encore richement ramifiés. Après huit heures, le protoplasma périnucléaire augmente, les prolongements sont plus larges et moins nombreux. Le noyau paraît intact.

A l'intérieur du foyer hémorragique dû au traumatisme, on voit des éléments à protoplasma clair, de forme irrégulière, avec des bords un peu découpés.

Après quinze heures, l'augmentation du protoplasma est encore plus accusée et certains éléments voisins de la lésion offrent des prolongements grossiers d'aspect, peu ramifiés et pourvus des appendices caractéristiques épineux. L'argentophilie du cytoplasma et des prolongements est irrégulière et, par ci par là, celui-ci est comme incrusté de dépôts grossiers d'aspect réduit.

Il est à remarquer que les cellules offrent des aspects différents.

Au bout de deux jours, les altérations de la microglie sont plus marquées. En effet, au voisinage de la plaie, tous les éléments de la microglie offrent une augmentation considérable du protoplasme, tandis que les prolongements sont parfois très réduits. Le noyau présente des espaces clairs, comme des vacuoles. Le protoplasma est finement granuleux, souvent réticulé, et contient beaucoup de vacuoles bien délimitées.

Beaucoup des cellules de microglie sont en voie de division, directe, dont on peut suivre les différentes phases.

Au bout de trois jours, les altérations de la microglie atteignent le maximum. La plupart des cellules revêtent l'aspect typique des cellules réticulées et de corps granuleux, de forme variée : globuleuse, étoilée et tout à fait irrégulière, réticulée, granuleuse.

M. Alberca (2), un élève de M. del Rio-Hortega, a étudié les lésions produites par le traumatisme expérimental de la moelle de lapin.

Chez le lapin sacrifié douze heures après le traumatisme, on constate que la microglie est invisible au niveau du traumatisme, tandis qu'à la périphérie on voit des épaississements plus ou moins accusés de ses prolongements.

La microglie prend la forme globuleuse avec des appendices réduits. Ce phénomène coexiste avec une hypérémie vasculaire.

Après vingt-quatre heures, les hémorragies circonscrites, qui existent surtout dans la substance grise, sont entourées par des corps granulo-

(1) Dr Mario Gozzano : « Sulla origine delle cellule granulo-adipose nelle ferite cerebrali » (*Rivista di Neurologia*, oct. 1928).

(2) R. Alberca : « Intervencion precoz de la microglia en las heridas experimentales de la medulo del conejo » (*Boletin de la Sociedad Española de Biologia*, vol. XI, fasc. II, 1926).

adipeux très nombreux, présentant toutes les formes de passage avec la microglie normale. Les éléments microgliques offrent des inclusions argentophiles irrégulières et des hématies. Dans le reste de la moelle, la microglie est normale.

Dans la lésion de quarante-huit heures, les corps granulo-adipeux, jusqu'alors marginaux, s'accumulent au centre du foyer d'hémorragie. A la périphérie du foyer, les corps granuleux possèdent des prolongements réduits, pauvres en appendices latéraux. A une certaine distance de la lésion, la microglie prend l'aspect normal.

Il faut remarquer que l'argentophilie est d'autant plus faible que le corps cellulaire de la microglie se tuméfie. A cette époque, les substances graisseuses sont réduites comme quantité et le fer, paraît-il, est totalement absent, car, d'après les recherches de del Rio-Hortega et Jimenez de Asúa, il demande beaucoup de temps pour être élaboré.

Comme nous venons de le dire, nous avons appliqué dès l'année 1924 (1) la méthode de Hortega aux traumatismes de l'écorce du cerveau du lapin, car ce genre d'expériences nous permet de nous rendre mieux compte des réactions caractéristiques de la microglie et de son évolution.

Du reste, les lésions rencontrées dans le cerveau traumatisé se rencontrent, avec quelques modifications, dans tous les processus pathologiques où il y a destruction du parenchyme. A l'exemple de Hortega et ses collaborateurs, nous avons produit un foyer de nécrose du cerveau à l'aide d'une pointe de feu, après trépanation préalable du crâne.

Nous allons nous limiter à la description des lésions que nous avons rencontrées après deux et quatre jours.

On y voit, à une petite distance du foyer, que l'aspect des cellules de microglie est profondément modifié, et ce qui nous frappe tout d'abord, c'est le gonflement du corps cellulaire et des prolongements, qui sont plus courts, sans ramifications et dépourvus d'épines en général. Le noyau a changé également de forme, il est devenu rond ou ovoïde et, phénomène très caractéristique, c'est l'aspect spongieux du protoplasma de la cellule.

Par le fait que les prolongements sont tuméfiés, on ne voit plus les ramifications fines; on dirait que le protoplasma plastique de ces prolongements s'est rétracté et condensé dans un nombre limité de prolongements grossiers et sans ramifications fines.

L'argentophilie de quelques cellules peut être très accusée, surtout à quelque distance du foyer.

On peut constater de pareilles cellules, même à une certaine distance

(1) G. Marinesco et A. Tupa : « Quelques recherches sur la microglie à l'état normal et pathologique *(en roumain)*. (*Spitalul*, janv. 1925).

du foyer de nécrose, jusqu'au voisinage des méninges et même émigrant en dehors de l'écorce sur la pie-mère.

Les cellules de microglie s'évadant le long des vaisseaux arrivent dans l'espace sous-pie-mérien, où elles se présentent sous une forme globuleuse à protoplasma alvéolaire abondant et assez argentophile. Pour nous, ce phénomène constitue une preuve en faveur de la faculté d'émigration des cellules de microglie qui a été constatée par quelques auteurs et notamment par Metz, Spatz (1), Neuburg. Du reste, MM. Jonesco-Mihaești et Tupa (2), dans des expériences récentes sur la poliomyélite expérimentale du singe, ont constaté que des éléments cellulaires, avec tous les caractères histochimiques et morphologiques de la microglie, ont traversé la barrière formée par les cellules épithéliales de l'épendyme et ont pénétré à l'intérieur du canal épendymaire. Ils admettent le pouvoir migrateur des cellules microgliales et, même plus, ils croient que les éléments mononucléés constatés dans le liquide céphalo-rachidien à un certain moment, pendant l'évolution de la poliomyélite spontanée et expérimentale, sont, au moins en partie, d'origine mésogliale.

Pour revenir à nos expériences de modification des cellules de Hortega après les traumatismes du cerveau, un phénomène principal que l'on constate sur les préparations traitées par la méthode de Hortega et ensuite par celle d'Herxheimer (Scharlach-hématoxyline), c'est que l'aspect spongieux du protoplasma augmenté de volume, aussi bien autour du noyau que dans les prolongements, est en rapport avec l'emmagasinage des lipoïdes, dont la quantité augmente à mesure que la cellule de microglie passe de l'état statique, c'est-à-dire de corps cellulaire à protoplasme extrêmement réduit, à l'état pseudopodique et phagocytaire. C'est là un des rôles principaux de la microglie, sur lequel nous allons revenir dans un travail ultérieur, car la microglie globuleuse et pseudopodique représente le *neuronophage par excellence du névraxe*.

III. — *LÉSIONS DE LA MICROGLIE DUES AUX TROUBLES VASCULAIRES*

Nous arrivons à présent à l'étude des modifications de la microglie, consécutives aux lésions en foyers du cerveau produites par des troubles

(1) Metz et Spatz : « Die Hortegaschen Zellen und öber ihre funktionnelle Bedeutung » (*Zeitschr. f. d. ges. Neurol. u. Psychiatr.*, vol. **89**, 138, 1924).
Metz : Ueber die Bewegungsfähigkeit der Hortegazellen » (*Zentralbl. d. ges. Neurol. u. Psychiatr.*, vol. 43, 1926).

(2) C. Ionesco-Mihaesti et A. Tupa : « A propos de l'origine mésodermique de la microglie et de son rôle physiologique » (*C. R. S. Biol.*, t. C., p. 184; 1929).

vasculaires, déjà étudiés par Creutfeldt, Metz (1), Globus (2), etc.

Creutzfeldt et Metz ont eu l'occasion d'étudier plusieurs cas de ramollissements d'origine vasculaire. Dans la périphérie des foyers jeunes, les auteurs ont constaté des modifications notables des cellules de microglie consistant dans leur prolifération, les cellules possédaient moins d'épines et se transformaient en corps granuleux à mesure qu'on se rapprochait du centre du foyer.

Avant d'arriver à la formation de corps granuleux, la cellule de microglie s'hypertrophie.

Dans les foyers anciens d'artériosclérose, il y avait plus de corps granuleux que dans les foyers récents.

Dans un cas de purpura du cerveau dû à une injection de salvarsan, les auteurs ont décelé dans les cellules de microglie des globules rouges de sang phagocytés.

Les auteurs remarquent que, dans les préparations traitées par la méthode d'Alzheimer, ils ont trouvé des particules de graisse non seulement dans les cellules de Hortega arrivées à la phase de phagocytes, mais aussi dans les astrocytes et les cellules d'oligodendroglie.

Globus a constaté, dans la région voisine des foyers de destruction produits par l'artériosclérose, une accumulation de cellules de Hortega qui donneraient naissance à des images rappelant, par leur aspect, des plaques séniles. Dans un stade plus avancé, on remarque des corps granuleux et des cellules grillagées.

Il est évident que les troubles de la circulation : oblitération artérielles par thrombose, artériosclérose, inflammation de la paroi vasculaire, retentissent sur la structure des cellules de Hortega, qui offrent des aspects différents suivant qu'il s'agit d'une altération rapide ou lente de l'appareil circulatoire.

En outre, nous avons eu l'occasion d'examiner plusieurs cas de foyers de ramollissement consécutifs aux oblitérations artérielles, portant soit sur des petits vaisseaux comme cela peut arriver dans la paralysie pseudo-bulbaire, soit sur des artères donnant naissance à des ramollissements plus ou moins grands. Dans le premier cas, nous avons trouvé des modifications très caractéristiques de la microglie. Autour d'une petite artériole et de la veine qui l'accompagne, occupées par des thrombus et, dans leurs adventices, des lymphocytes, il y avait une quantité considérable de cellules de Hortega, pour la plupart du temps en bâtonnet, sans

(1) H.-G. Creutzfeldt et A. Metz : « Ueber Gestalt und Tätigkeit der Hortegazellen bei pathologischen Vorgängen » (*Zeitschr. f. d. ges. Neur. u. Psychiatr.*, vol. 106, nos 1-2).

(2) J.-H. Globus : « Glia response in chronic vascular disease of the Brain » (*Arch. of neurol. and Psychiatry*, vol. 20, n° 1, 1928).

ramifications terminales ou latérales. Quelques-unes portent à leur surface des épines. Elles sont plus nombreuses dans les cellules assez éloignées. Les cellules de Hortega peuvent arriver à la phase de corps granuleux.

Entre les cellules de Hortega et les corps granuleux, on voit beaucoup d'astrocytes. Cette association de cellules de Hortega en bâtonnet, un peu ramifiées, de corps granuleux et d'astrocytes, donne une image

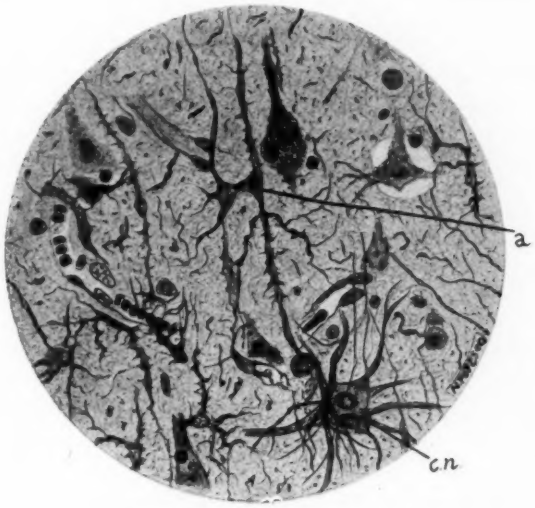

FIG. 3. — *Paralysie générale.*

Coupe du cerveau (IIIe tr.) montrant, en dehors des cellules en bâtonnet, une cellule affectant la forme d'un H *(a)*. En bas de la figure, il y a un astrocyte binucléé *(c. n.)*.

d'aspect très embrouillé, mais en regardant de plus près on peut nettement distinguer ces trois éléments. Ajoutons encore que les nombreux capillaires qui existent à ce niveau sont également altérés. Peut-être les troubles circulatoires qui en résultent nous expliquent-ils l'exiguïté du corps des cellules de Hortega et le manque de ramifications qui, d'habitude, sont très abondantes dans les cellules en bâtonnet.

Ce qui est remarquable dans ce cas, c'est que nous avons constaté des cellules ressemblant à celles de Hortega à l'intérieur du thrombus. Elles ont un aspect variable, depuis la forme monopolaire et en bâtonnet jus-

qu'à la forme multipolaire. En tous cas, les prolongements sont peu nombreux et sans ramifications secondaires. A mesure qu'on se rapproche de la périphérie du thrombus, ces cellules changent d'aspect, elles contiennent des granules argentophiles, ou bien sont réticulées et deviennent ensuite nettement granuleuses tout près du vaisseau. A la surface du thrombus et entre les cellules de microglie, on aperçoit des hématies

FIG. 4. — *Altération spéciale des cellules de microglie du corpus dentatus (substance blanche) dans un cas de diabète insipide.*

Il y avait, tout près du corpus dentatus, une lésion vasculaire inflammatoire chronique. La plupart des cellules de microglie sont tuméfiées et contiennent des granulations argentophiles ou de lipofuscine *(a, b, c)*. La cellule *a* est fortement argentophile. La lésion dépend d'une dégénérescence ferro-calcaire, comme on le constate par la coloration à la hématoxyline et la réaction au bleu de Turnbull.

Nous avons trouvé, dans ce cas, des foyers de nécrose caractérisés par la raréfaction du parenchyme dans le centre (fig. 1), où l'on aperçoit des cellules de Hortega arrivées à la phase de corps granuleux, tandis que, à la périphérie du foyer, les astrocytes sont pourvus de nombreux prolongements, dont la plupart se dirigent vers la paroi d'un capillaire.

La présence de la microglie dans un thrombus est un fait exceptionnel et tranche le problème de la migration des cellules de Hortega, qui a été

contestée par quelques auteurs. Mais nous admettons avec Rio-Hortega, que les cellules de microglie jouissent, en vertu de leur structure spéciale, de la propriété de se déplacer dans l'espace et de s'insinuer dans les interstices des éléments du névraxe.

Dans un autre cas de ramollissement, nous voyons, au voisinage du foyer et dans le foyer même, la transformation des cellules de microglie multipolaires en corps granuleux. C'est ainsi que, dans la figure 10, on voit un grand nombre de semblables corps granuleux et quelques cellules de microglie mono- ou bipolaires dépourvues de prolongements. Au voisinage du foyer (fig. 2), on constate un grand nombre de cellules en bâtonnet plus ou moins typiques.

Nous avons eu l'occasion d'examiner un petit foyer de ramollissement situé au voisinage du *corpus dentatus* chez un sujet atteint de diabète insipide. A ce niveau, les cellules de microglie sont fortement tuméfiées, leur protoplasma contient du pigment jaune et leurs prolongements sont courts et sans ramifications (fig. 3). Toujours dans ce même cas, dans la substance blanche du corpus dentatus, les cellules de microglie offraient une altération spéciale (fig. 4) consistant dans la présence d'un grand nombre de granulations, surtout dans les prolongements, qui donnent la réaction du calcium.

Les petits vaisseaux qui se trouvaient soit dans le corpus dentatus, soit dans la substance blanche avoisinante, donnaient les réactions du fer et du calcium. Par conséquent, les cellules de microglie peuvent subir, dans certaines conditions particulières, une dégénérescence calcaire.

IV. — *ALTÉRATIONS DE LA MICROGLIE DANS LES MALADIES INFECTIEUSES AIGUËS, SUBAIGUËS ET CHRONIQUES*

Presque toujours, la microglie réagit à l'égard des agents nocifs qui attaquent le système nerveux central. D'une façon générale, la réaction est d'autant plus intense que la nocivité de l'agent est plus grande et la durée de la maladie plus longue. D'autre part, l'évolution des altérations de la microglie varie suivant le genre de la lésion du système nerveux, c'est-à-dire s'il y a ou non des phénomènes de désintégration des fibres et des cellules nerveuses.

Nous allons étudier tout d'abord les changements de la microglie dans les maladies infectieuses expérimentales à ultravirus : rage, encéphalite herpétique et celle due au neurovaccin et à la poliomyélite expérimentale, et puis nous analyserons les lésions de la microglie dans l'encépha-

lite épidémique, les méningites, la sclérose en plaques, l'ophtalmo-neuromyélite et la paralysie générale.

Dans la rage, Collado (1) a trouvé le maximum de lésions de microglie dans la corne d'Ammon et dans l'écorce du cervelet, régions dans lesquelles les celules nerveuses et névrogliques sont également fortement touchées.

Les altérations de la microglie consistent dans l'augmentation considérable du protoplasma somatique et la réduction du nombre, de la longueur et des ramifications des prolongements.

Les formes les plus caractéristiques et les plus fréquentes sont les cellules en bâtonnet, surtout dans la corne d'Ammon, et les cellules à protoplasma laminaire (cellules endothéliformes) le long des vaisseaux et autour des cellules de Purkinje.

Les cellules microgliques renferment fréquemment dans leur cytoplasma des granulations argentophiles, dont certaines se teintent par le Scharlach.

La rapidité et la constance de la coloration de la microglie constituent pour Collado une nouvelle méthode de diagnostic histopathologique de la rage. En effet, si les altérations ne sont pas spécifiques, elles témoignent de l'existence d'un grand processus toxi-infectieux des centres nerveux.

Pruijs remarque également que dans la rage le protoplasma se concentre autour du noyau, qui est pâle et contient des granulations, voire même des granules ; les cellules, chargées de produits étrangers, se transforment en corps granuleux.

D'autre part, on observe des cellules étoilées qui, par leur forme, rappellent les cellules de microglie, tandis que leur structure mousseuse et granuleuse les rapproche des corps granuleux. Mais de véritables corps granuleux, tels que ceux rencontrés dans le ramollissement artérioscléreux, n'existent pas.

Bazgan et Enachesco (2) ont constaté que divers agents pathogènes, le streptocoque, le virus fixe et le virus des rues dans la rage, déterminent, dans le système nerveux, un processus vasculaire intense, accompagné d'abord de la prolifération et ensuite de l'hypertrophie de la microglie, conditionnées par la substance toxique introduite par trépanation dans la cavité cranienne.

La prolifération apparaît après douze à quatorze heures. Elle est déterminée par la toxine, mais l'hypertrophie est probablement causée par les substances de désintégration des cellules nerveuses.

(1) Collado (C.) : « Participacion de la microglia en el substratum patologica de la Rabia » (*Bol. de la Soc. Espanôla de Biologia*, vol. 9, 175, 1919).
(2) *Loc. cit.*

Bazgan et Enachesco croient que la prolifération est secondaire au processus vasculaire intense qui se produit particulièrement dans la rage. Ici, on voit toutes les formes intermédiaires entre la microglie et la vraie forme hypertrophique de celle-là. Partout on voit leur rapport avec les vaisseaux. Les cellules jeunes sont toujours dans le voisinage des capillaires gorgés de sang.

On voit des cellules uni, bipolaires et multipolaires, de même que des cellules en bâtonnet hypertrophiées dans la substance grise. Les cellules en bâtonnet sont parallèles à la paroi du vaisseau et donnent l'impression de lui appartenir.

Le noyau des cellules hypertrophiées est irrégulier, rond ou ovalaire, fortement imprégné, et autour de lui le protoplasma, qui a perdu ses caractères normaux.

Les prolongements ont les formes les plus variables. Les épines latérales sont moins nombreuses et moins fines. En général, les prolongements, comme les noyaux, sont fortement imprégnés. Mais, d'autres fois, on peut voir la forme du noyau et son aspect granuleux.

Dans la substance grise du cerveau, du cervelet et de la moelle, il y a des formes où les prolongements sont très courts et donnent l'aspect de cellules monstrueuses.

L'hypertrophie progresse tant que dure l'irritation de la substance cérébrale. Rarement, Bazgan et Enachesco ont vu des cellules microgliques en voie de désintégration, au niveau des nodules rabiques.

Les lésions de la microglie dans la maladie de Borna ont été récemment étudiées par S. Bratiano et A. Llombart. Ces auteurs ont constaté que les altérations de la microglie sont identiques à celles décrites dans les autres maladies à virus neurotrope et en rapport avec le processus de désintégration nerveuse. Le temps de l'incubation de la maladie de Borna est plus ou moins long. Ils ont pu voir des foyers inflammatoires étendus où les cellules de microglie étaient arrivées à la phase de corps granuleux.

Dans la rage, nous avons pu confirmer les constatations de ces auteurs, surtout celles de Collado. Comme Collado, nous avons vu que les lésions les plus manifestes de la rage sont localisées dans la première couche du cervelet, où les cellules de Hortega offrent un aspect très caractéristique. Il s'agit d'éléments plats disséminés dans les diverses régions de la première couche, et pourvus parfois de pseudopodes ou bien d'un grand nombre de prolongements très courts, épineux, parfois arborescents, qui se détachent du protoplasma abondamment argentophile, surtout à la périphérie. Ces cellules siègent soit à la surface des vaisseaux, soit dans le tissu interstitiel ou bien parfois au niveau des cellules de Purkinje (fig. 5).

Pour la rage, comme pour les autres infections, nous faisons les mêmes constatations, à savoir : que l'aspect des lésions des cellules de Hortega est en rapport non seulement avec la nature de l'agent, mais surtout avec la durée de survie de l'animal.

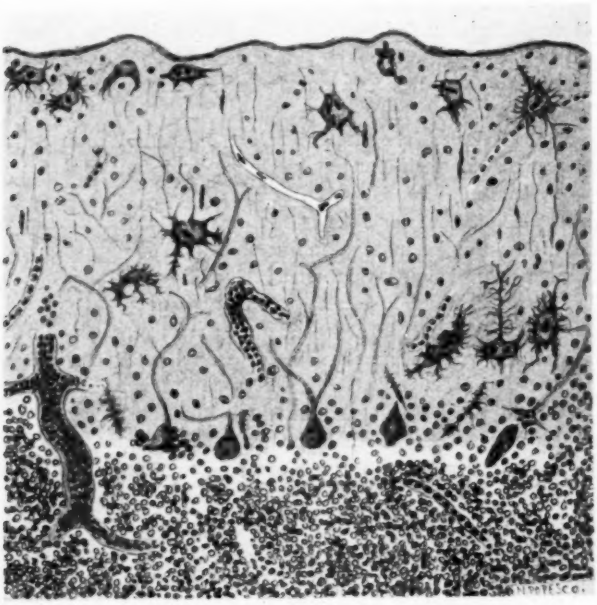

Fig. 5. — *Coupe du cervelet montrant la première couche et la couche granulaire. Lapin injecté avec du virus fixe.*

On voit, dans la première couche, des cellules de microglie plates à protoplasma abondant pourvu d'un noyau à deux nucléoles oblongs, argentophiles. Un certain nombre de cellules ont des ramifications secondaires très courtes. Les cellules microgliales du voisinage des cellules de Purkinje paraissent moins altérées.

Les modifications de la microglie dans les cas d'encéphalite aiguë expérimentale, herpétique ou due au neurovaccin, ressemblent à toutes les encéphalites aiguës, et c'est leur intensité qui varie avec la survie de l'animal (lapin) et avec la virulence de l'agent pathogène.

C'est ainsi que nous avons vu dans un cas d'herpès expérimental ayant vécu six jours des modifications de la microglie reproduisant le type

commun, à savoir tuméfaction à différents degrés des prolongements et du protoplasme périnucléaire, les prolongements sont moins nombreux qu'à l'état normal, ils ont un trajet irrégulier et des renflements d'aspect vacuolaire. L'augmentation du protoplasma péricellulaire varie d'une cellule à l'autre, de sorte qu'on peut observer toutes les formes de transition, de l'aspect quasi normal jusqu'à la forme amiboïde.

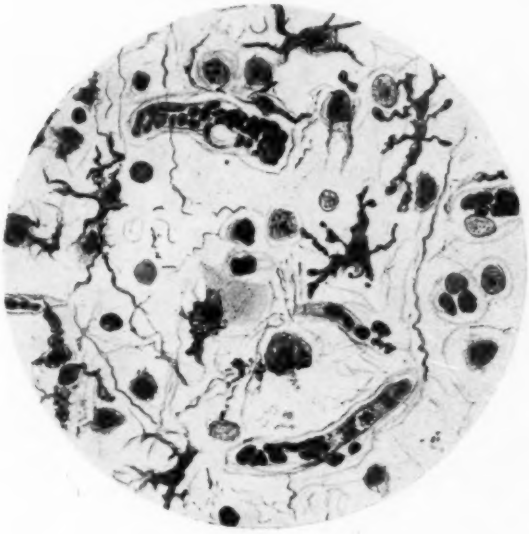

FIG. 6. — *Coupe du cerveau de lapin inoculé avec du neurovaccin.*

Multiplication des cellules microgliques, qui se distinguent par leurs prolongements courts, argentophiles, moniliformes, sans ramifications secondaires.

En dehors de ces modifications qualitatives, il y en a d'autres quantitatives : le nombre de cellules microgliques est augmenté.

Chez le lapin inoculé avec du neurovaccin, les modifications sont du même type (fig. 6), l'argentophilie étant un peu plus forte. Ce sont toujours les mêmes lésions qu'on rencontre : diminution du nombre et de longueur des prolongements. Etat moniliforme et gonflement de prolongements, qui finissent parfois par un renflement, augmentation du protoplasme péricellulaire.

Dans la méningite suppurée chez l'homme, ou bien expérimentale chez

le chat, nous avons constaté toujours, au voisinage de l'abcès, une réaction de la microglie et de véritables corps granuleux. Très rarement, j'ai rencontré, dans ces corps granuleux, des microbes, alors que ces corps granuleux ont phagocyté des polynucléaires et des hématies.

Dans la figure 7, provenant du voisinage d'un abcès, on voit des cellules de microglie modifiées ou des corps granuleux contenant un grand nombre de granulations simulant des microbes.

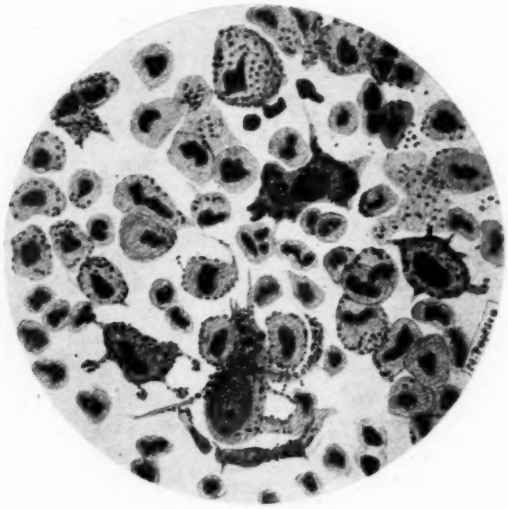

FIG. 7. — *Portion du cerveau prélevée au voisinage d'un abcès consécutif à une méningite suppurée.*

On y voit que la microglie offre différentes phases d'évolution, jusqu'à la formation de corps granuleux et de cellules réticulées, contenant dans leur intérieur un grand nombre de granulations argentophiles simulant des coques. Entre les cellules de microglie, on aperçoit quelques polynucléaires.

LÉGENDE DE LA FIGURE 8.

Réaction microglique au voisinage d'une plaque de sclérose.

On voit nettement la limite de cette dernière, dans laquelle on distingue des cellules de névroglie *(c. n.)*, dont quelques-unes binucléées qui donnent des fibres constituant une espèce de feutrage. A la limite de la plaque de sclérose, on voit un petit vaisseau *(v)*, dans la paroi duquel il y a des lymphocytes. Dans le parenchyme avoisinant une réaction intéressant la microglie, qui est multipliée et affecte une morphologie spéciale décrite dans le texte.

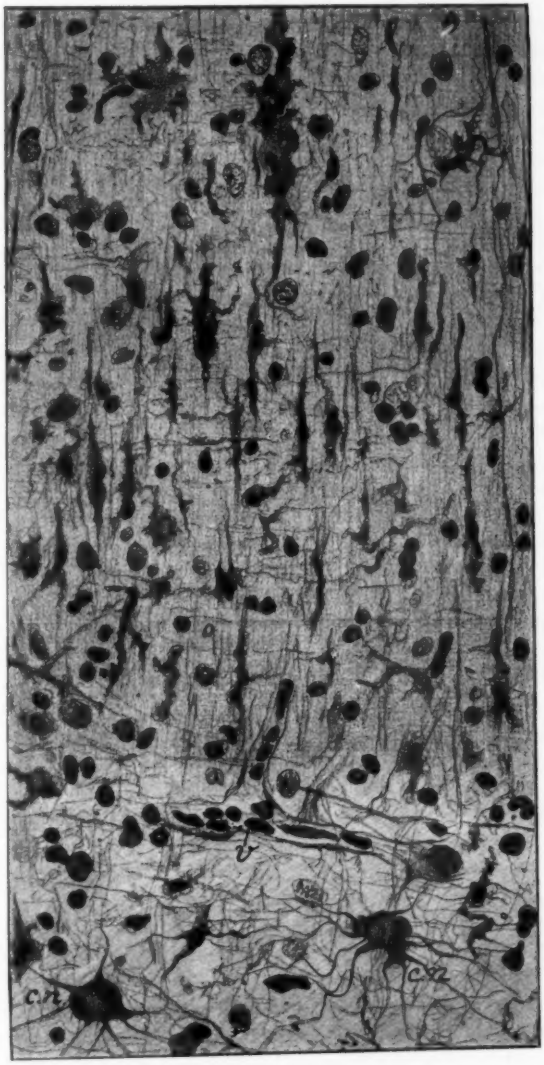

FIG. 8.

Les petits foyers de sclérose en plaques de l'écorce cérébrale traitée par la méthode de Hortega offrent la structure suivante : le parenchyme nerveux est presque détruit, de sorte que la région centrale de la plaque contraste avec le voisinage par la raréfaction du tissu. On voit dans ladite région des astrocytes volumineux dont les prolongements se dirigent dans toutes les directions en constituant un espèce de pseudo-réseau, dont les mailles sont occupées par des capillaires de nouvelle formation et un grand nombre de corps granuleux dérivant de la microglie. Au pourtour de cette région centrale raréfiée, on aperçoit également des corps granuleux, réunis en groupes ou isolés ; les astrocytes, très nombreux, sont moins volumineux que ceux qui occupent la région centrale.

A mesure qu'on se rapproche de la périphérie de la plaque, le nombre des astrocytes diminue et celui des corps granuleux l'emporte. C'est à la limite qui sépare la région à peu près intacte de la substance blanche atteinte de sclérose et la substance grise à peu près intacte qu'on assiste à diverses métamorphoses des cellules de la microglie (fig. 8), c'est-à-dire que les corps protoplasmiques périnucléaires augmentent de volume, les prolongements sont tuméfiés, moniliformes.

Dans les pièces de microglie traitées ensuite par la méthode pour les lipoïdes, le centre de la plaque contient moins de corps granuleux, lesquels sont chargés de lipoïdes moins nombreux que ceux de la périphérie. Grâce à la présence de cette bande de corps granuleux à la périphérie, le contour de la plaque délimite nettement la substance blanche de la substance grise. En réalité, il y a dans cette dernière une réaction très importante. La microglie a changé d'aspect. Nous avons représenté dans les figures 8 et 9 cette modification.

C'est ainsi que, dans la figure 8, on en trouve en voie de transformation, c'est-à-dire le protoplasme plus abondant et les prolongements tuméfiés peu nombreux, allant jusqu'à la formation de bâtonnets, qui sont très nombreux dans la figure suivante.

Il est à remarquer qu'on aperçoit des granulations de lipoïdes dans les cellules névrogliques, peu nombreuses d'ailleurs, tandis que le protoplasme des corps granuleux est complètement bourré de vésicules de lipoïdes. A la périphérie de la plaque, les cellules de microglie sont augmentées de nombre et la névroglie protoplasmique est transformée en névroglie fibreuse, et on voit un grand nombre de vésicules de lipoïdes dans la paroi des vaisseaux.

Etant donné la ressemblance des localisations du processus pathologique d'ophtalmo-neuromyélite, il est intéressant de comparer les lésions de la microglie de cette affection à celles que nous venons de décrire dans la sclérose en plaques.

Le premier fait qui nous frappe, c'est que l'altération de la substance

blanche est beaucoup plus massive et brutale dans la maladie dite de Devic. En effet, le nombre des cellules grillagées et de corps granuleux est plus considérable. Au voisinage du foyer de ramollissement de la substance blanche, on voit des cellules de microglie revêtant les aspects les plus différents, depuis la microglie avec protoplasma cellulaire augmenté, avec des prolongements tuméfiés et pourvus d'épines jusqu'aux cellules réticulées et aux corps granuleux (fig. 10).

FIG. 9. — *Sclérose en plaques. Prolifération des cellules de microglie au voisinage de la plaque.*

La plupart des cellules sont bipolaires ou triangulaires, fortement argentophiles, sans ramifications secondaires.

En dehors de ces cellules réticulées et de ces corps granuleux, on voit également des cellules d'oligodendroglie dont le volume est moindre et le noyau souvent central ; elles n'ont pas la structure réticulée des cellules grillagées. D'autre part, on constate, près de la substance grise, un grand nombre d'astrocytes.

Dans ses études sur les modifications de la névroglie cérébrale au

cours de la paralysie générale, Ramon y Cajal (1)) décrit également les modifications de la microglie dans cette maladie. Il insiste surtout sur l'existence de la microglie géante et sa distribution dans les différentes couches du cerveau et la connexion des corpuscules de Rio-Hortega avec les vaisseaux et les nodules d'infiltration.

Les cellules hypertrophiées, astériformes (microglie géante) présentent un corps et des prolongements robustes, à tel point qu'on pourrait les confondre avec la névroglie commune, dont elle se distingue par le noyau qui est lobulé ou allongé, par l'absence de pieds vasculaires et enfin par le fait qu'entre ces cellules hypertrophiées et les cellules microgliques astériformes normales, il existe toute une gamme de transition.

Ramon y Cajal a rencontré ces éléments volumineux surtout dans la circonvolution frontale ascendante, bien qu'en réalité on puisse les voir partout où les lésions du parenchyme sont plus accusées.

La microglie géante se retrouve également autour des vaisseaux. Dans le protoplasme spongieux de ces cellules, on voit des vacuoles dans lesquelles apparaissent des granulations noires argentophiles.

Cajal admet comme probable, ce qui nous semble presque certain, que le voisinage des capillaires constitue un centre de multiplication active de la microglie.

L'illustre histologiste insiste ensuite sur la forme de la microglie et son orientation dans quelques couches du cerveau.

Cajal n'a pas observé la microglie cérébrale parmi les éléments qui constituent les agglomérations mésodermiques périvasculaires (nodules d'infiltration). La microglie siège parfois tout près de ces amas cellulaires. mais il est impossible de voir des expansions engagées dans la masse des nodules, ni des formes de transition entre les éléments de ceux-ci et les cellules de Hortega ; Cajal a aperçu souvent, dans les corpuscules très proches des nodules, des phénomènes de dégénérescence. Cette indépendance de la microglie envers les infiltrations mésodermiques possède quelque valeur par rapport à la question de l'origine des cellules de Hortega dans la paralysie générale.

Enfin Cajal affirme que les cellules en bâtonnet, qui sont nombreuses dans la paralysie générale, constituent un élément qui existe dans l'écorce normale, et rappelle que Achucarro a signalé ces cellules dans la corne d'Ammon (2) du lapin, et c'est toujours ce regretté et éminent histolo-

(1) S. Ramón y Cajal : « Contribution à la connaissance de la névroglie cérébrale et cérébelleuse dans la paralysie générale progressive » (*Trav. du lab. de rech. biol. de l'Univ. de Madrid*, nov. 1925).

(2) Achucarro : Contribucion al estudio glio arquitectonico de la corteza cerebral, asta de Ammon y Fascia dentata » (*Trab. del Laborat. de invest. biol.*, t. XII, 1914).

giste qui a émis l'idée que certains processus pathologiques peuvent modifier la taille, la structure et l'orientation de la microglie au point

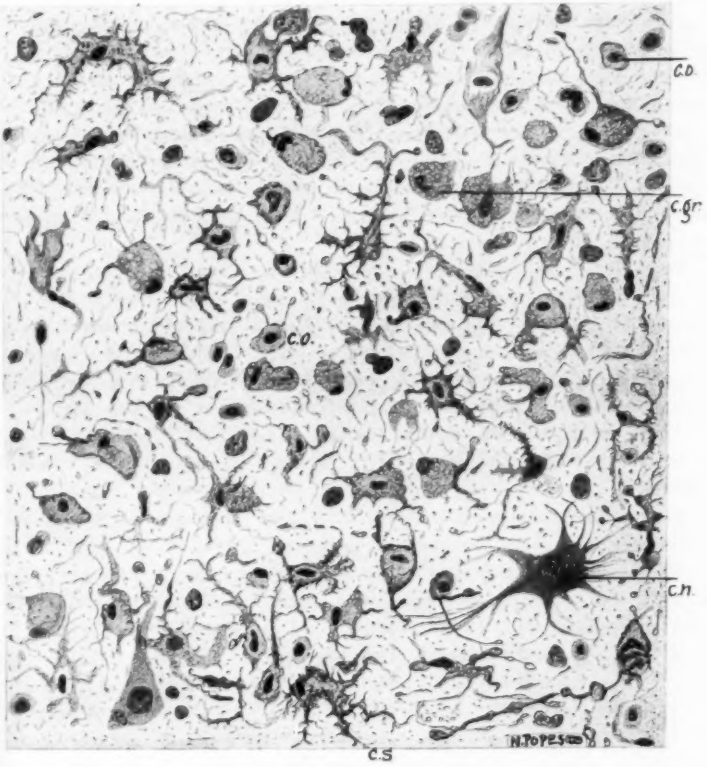

FIG. 10. — *Foyer d'ophtalmo-neuromyélite.*

La microglie revêt les aspects les plus variables. Il n'y a pas de cellules normales. La plupart ont un protoplasme spongieux et les cellules se transforment en corps granuleux *(c. gr.)*. On aperçoit des cellules d'oligodendroglie *(c. o.)* et une cellule névroglique *(c. n.)* ; *c. s.* est une cellule microglique à contour sinueux et pourvu d'épines.

de la transformer en corps granuleux et « Gitterzellen » des auteurs allemands.

A leur tour, Creutzfeldt et Metz décrivent, en dehors des lésions signa-

lées de la microglie, d'autres altérations qu'ils ont rencontrées chez un paralytique général ayant présenté des ictus répétés et mort en état de mal.

Dans le cerveau de ce malade, les auteurs ont vu des formations microgliales étoilées, en rosette, et même des nodules qui n'étaient pas en rapport avec les cellules nerveuses.

Ces formations existaient dans la substance blanche de la frontale ascendante, dans l'hippocampe et la corne d'Ammon.

Certains foyers de la corne d'Ammon rappelaient au Nissl les nécroses miliaires décrites dernièrement par Schob *(Zeitschr. f. d. ges. Neur. u. Psych.*, 95, 1925), mais ils étaient moins gros. Sur les blocs fixés dans le formol, ils n'existaient pas. Les cellules en bâtonnet contribuaient à la formation de ces foyers.

Dans les étoiles gliales du noyau de la « fascia dentata », certaines cellules de Hortega étaient disposées en rayon autour d'un centre, qui ne présentait rien de très particulier. Parfois ce centre était occupé par une cellule de microglie hypertrophiée. Il y avait toutes les formes de passage entre ces étoiles et les grandes rosettes, composées parfois seulement de cellules de Hortega.

Dans les nodules et les rosettes, on voit même des noyaux, probablement des lymphocytes, et parfois des cellules névrogliques à leur périphérie.

Ces nodules, composés de microglie et de lymphocytes, ne doivent pas être confondus avec les gommes miliaires.

Un élève de Cajal, R. Rodriguez Somoza (1), étudiant la macroglie et la microglie dans un cas de paralysie générale, a établi de la manière suivante la distribution stratigraphique de la microglie cérébrale :

a) Zone de destruction et des plus grandes altérations monstrueuses. Cette zone comprend la couche moléculaire et celle des petites pyramides et se caractérise par le fait qu'à son plus haut niveau la microglie se trouve détruite en grande partie (microglie marginale); et, au fur et à mesure que nous descendons, nous trouvons des éléments en dégénération grave ; entre eux, de rares cellules en bâtonnet.

Dans la couche plexiforme, ce sont les éléments étoilés qui prédominent (Spielmeyer, Cajal, Rio-Hortega). La microglie marginale est dirigée en sens horizontal.

Plus bas, beaucoup des éléments offrent une direction très variable, comme s'ils s'adaptaient aux panaches obliques des pyramides (Cajal).

(1) R. Rodriguez-Somoza : « La macroglie et la microglie dans un cas de paralysie générale » (*Travaux du Labor. d'investigations biologiques*, 1926, t. XXIV).

b) Zone d'altérations légères ou de déviation morphologique modérée. Somoza y constate les dimensions considérables des cellules de Hortega au niveau des grandes pyramidales et leur riche arborisation. La microglie satellite est chose commune et, parfois, elle forme couronne autour des pyramides.

L'orientation reste normale dans cette couche et la microglie est de type bipolaire ou en dérive par la production de rameaux secondaires. Parmi les types dérivés, celui en *H* est des plus intéressants; il se forme par le développement, au niveau du corps cellulaire, d'un élément bipolaire d'une branche horizontale courte qui se bifurque en angle droit, de manière à former le trait d'union de deux projections parallèles, lesquelles peuvent émettre à leur tour d'autres prolongements plus petits.

On aperçoit quelques rares « Stäbchenzellen » ; le type étoilé est ici exceptionnel.

Quelques corpuscules présentent des indices dégénératifs évidents, mais pas très avancés ; d'autres ne sont qu'hypertrophiés et montrent de délicates épines latérales.

c) Zone relativement indemne. Cette zone comprend principalement la couche polymorphe et des points limitrophes de la substance blanche; elle comprend, dans sa partie supérieure, certains éléments satellites d'une taille relativement réduite. Dans les parties moyenne et inférieure de cette zone, il y a des éléments étoilés petits et un peu grêles. Le noyau apparaît rarement allongé.

Nous avons examiné à l'aide de la méthode de Hortega l'écorce cérébrale et le striatum dans huit cas de paralysie générale arrivés à différents stades d'évolution de la maladie. Nous pouvons ajouter quelques détails nouveaux à ceux décrits par nos prédécesseurs, et notamment par Cajal et Creutzfeldt. C'est ainsi que nous avons constaté des modifications importantes consistant dans l'augmentation du nombre et du volume de toutes les formes des cellules microgliques, mais le degré de l'altération et surtout l'augmentation de leur nombre varient d'un cas à l'autre.

Le rapport de nombre qui existe entre les différents types astériforme, en bâtonnet et en *H* est également variable.

Chez un sujet atteint de paralysie générale mort au cours de la malaria d'inoculation, j'ai constaté un phénomène assez caractéristique dans le lobe temporal : la prolifération et la tuméfaction des cellules de microglie autour de la cellule nerveuse. On peut dire que la plupart des cellules possèdent une ou deux cellules microgliques hypertrophiées qui contractent des relations très étroites avec le corps de la cellule nerveuse sur lequel elles appliquent leurs prolongements et s'adaptent au contour

de celle-ci. La cellule de microglie peut être aussi attachée intimement à la dendrite principale. Nous avons rencontré en outre, dans ce cas, beaucoup de cellules névrogliques en clasmatodendrose, surtout dans la substance blanche sous-corticale.

On dirait que, dans les cas avancés, ce sont surtout les cellules en bâtonnet, très longues et dépourvues d'épines, qui dominent. Mais, chose

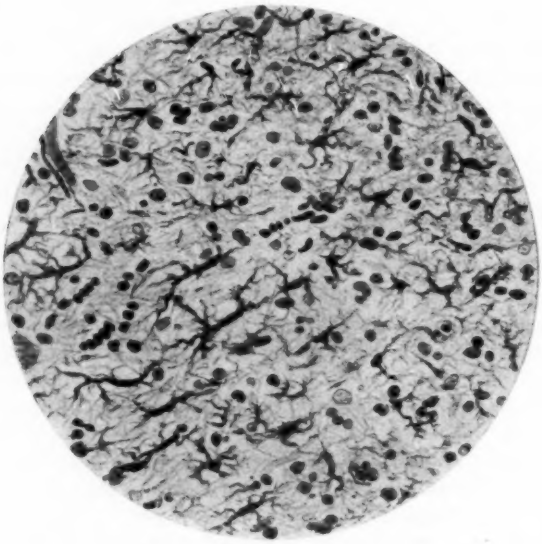

FIG. 11. — *Vue d'ensemble, au niveau de la sixième couche, pour montrer la prolifération de la microglie et sa morphologie : cellules bi ou multipolaires.*

importante à remarquer, c'est que la forme de la microglie n'est pas la même dans les différentes régions du cerveau. C'est ainsi que, chez un malade qui a succombé après le deuxième accès de malaria par un ictère grave, les cellules en bâtonnet prédominaient dans le lobe frontal, tandis que, dans les circonvolutions temporales, nous avons trouvé surtout des cellules astériformes (fig. 11).

Chez un autre malade, ces dernières, pourvues d'un protoplasma abondant et avec des ramifications latérales, étaient plus nombreuses que les cellules en bâtonnet, qui étaient en voie d'évolution, c'est-à-dire qu'elles

n'étaient pas très longues et que certaines d'entre elles possédaient des ramifications latérales.

Lorsque le lobe occipital est pris, on constate également des lésions de la microglie. Mais, dans un cas où les lésions vasculaires intéressant les types 17 et 18 étaient insignifiantes, j'ai trouvé une réaction des cellules de microglie. Cette constatation met en discussion la relation qui existe

FIG. 12 *a*. — *Paralysie générale et commotion. Prolifération des cellules de microglie, surtout périneuronales.*

La plupart des cellules en bâtonnet, ou bien de forme différente, s'adaptent à la forme des cellules nerveuses, dont elles suivent les prolongements. Malgré l'aspect spongieux des cellules de microglie, elles sont argentophiles.

entre les lésions du parenchyme, cellules et fibres nerveuses, et la réaction de la microglie.

D'une façon générale, on peut admettre avec Creutzfeldt qu'il y a des rapports entre l'intensité des lésions des cellules nerveuses et les cellules satellites de Hortega, surtout lorsqu'il s'agit de lésions dégénératives chroniques. Alors on voit parfois comment la cellule de microglie embrasse, soit par le corps, soit par les prolongements, la cellule nerveuse atrophiée.

Nous croyons que les changements des cellules microgliques au cours

de la paralysie générale constituent un réactif très fin qui nous permet de tirer des conclusions sur la localisation et l'intensité du processus pathologique. Dans le parenchyme, on sait que d'habitude le lobe occipital est moins touché ou même indemne, mais sitôt qu'il est intéressé, on constate des modifications connues à savoir : hypertrophie, multiplication de la microglie, apparition des cellules en bâtonnet d'aspect et de longueur différents. Ici, comme dans d'autres régions du cerveau,

Fig. 12 *b*. — *Paralysie générale. Multiplication des cellules en bâtonnet dans la corne d'Ammon.*

on se rend compte de la correspondance qui existe entre la morphologie des cellules microgliques et les régions où elles se trouvent. C'est ainsi que la microglie de forme étoilée prédomine dans la première couche et dans la couche granuleuse et même dans la quatrième couche, tandis que les cellules en bâtonnet sont plus nombreuses dans la couche des cellules pyramidales (fig. 12, 12 *bis*).

Sans doute la transformation des cellules radiées en des cellules affectant la forme de bâtonnet n'appartient pas en propre à la paralysie générale, mais il n'y a pas d'affection corticale où l'on puisse constater un si grand nombre de cellules en bâtonnet dans les régions atteintes.

Probablement, cela tient au fait que ce sont surtout les cellules pyramidales et le parenchyme avoisinant qui doivent présenter des modifications physico-chimiques. Je dis « physico-chimiques » parce que parfois les lésions morphologiques ne sont pas très apparentes, et cependant la réaction de la microglie existe bien.

C'est pour cela que je pense qu'il y a, probablement, un changement de la réaction du milieu où baignent les cellules microgliques qui entraîne l'hypertrophie et la prolifération.

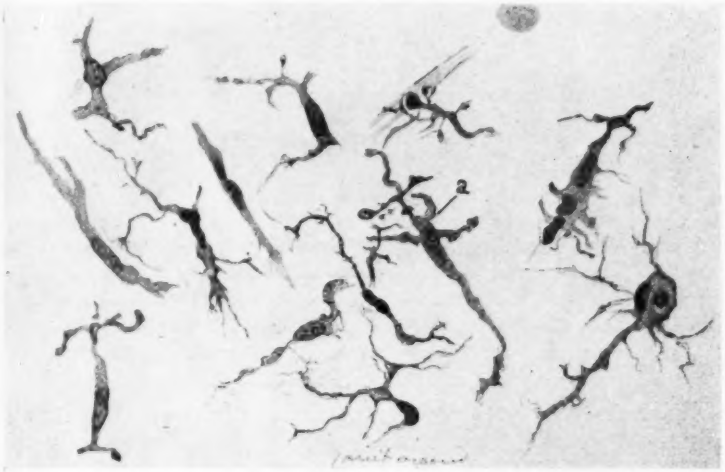

FIG. 12 *c*. — *Morphologie spéciale des cellules de microglie dans la première couche de la pariétale ascendante d'un sujet mort à la suite d'ictus répétés.*

La pluparts de cellules sont bipolaires et certains prolongements supérieurs affectent la forme d'une poignée d'épée *(a)*.

C'est surtout dans un cas de paralysie générale, amené à l'hôpital dans un état de démence avec des troubles aphasiques et des ecchymoses autour des paupières et sur une grande partie du corps dont nous n'avons pas pu préciser la cause, que nous avons trouvé à l'examen histologique des lésions qui représentent, pour ainsi dire, le maximum de lésion de la microglie que nous avons pu voir dans cette affection.

En effet, ce n'est pas seulement le grand nombre de cellules de microglie hypertrophiées qui attirent notre attention, mais aussi leurs rapports

avec le corps du neurone, les vaisseaux et les cellules d'oligodendroglie.

En ce qui concerne le corps de la cellule, il disparaît, pour ainsi dire, étant enveloppé soit par la masse protoplasmique de la cellule microglique, soit parce que les ramifications abondantes de celle-ci enveloppent une grande partie du corps du neurone.

Parfois la cellule de microglie est hypertrophiée énormément et juxtaposée au corps du neurone et de la dendrite principale, de sorte qu'on

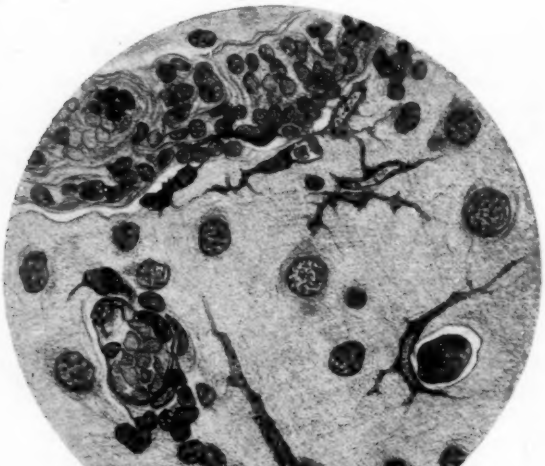

FIG. 13. — *Paralysie générale.*

Les cellules de microglie contiennent des granulations de fer et siègent à la périphérie des vaisseaux; elles ne pénètrent pas dans le nodule des lymphocytes.

ne voit rien de la cellule nerveuse ou bien seulement une partie, représentée soit par la région du noyau, soit par la base.

D'autres fois, les ramifications des prolongements de la microglie suivent le même trajet que ceux du neurone.

Les prolongements de la microglie peuvent envoyer leurs ramifications à la surface non seulement d'un seul neurone, mais aussi des neurones voisins, et rarement ils entourent la périphérie de la cellule nerveuse, formant une espèce de couronne (fig. 12).

On constate la même richesse de cellules de microglie autour des capillaires de l'écorce cérébrale.

On peut affirmer que toutes les cellules nerveuses de la surface et des couches profondes sont entourées d'une ou plusieurs cellules de microglie, et il n'y a pas de vaisseaux capillaires sur le trajet desquels on ne puisse observer plusieurs cellules de microglie qui suivent d'une façon générale le trajet des capillaires et même des vaisseaux précapillaires (fig. 13).

De la périphérie des cellules de microglie se détachent des ramifications qui finissent dans le tissu interstitiel ou bien à la surface d'autres capillaires. Ces ramifications présentent des granulations argentophiles.

Mais, comme nous l'avons dit, les ramifications des cellules de microglie affectent des rapports avec les groupes de cellules de microglie situées dans la substance grise. Ces ramifications entourent la périphérie des cellules d'oligodendroglie ou bien s'insinuent entre celles-ci.

Dans la substance blanche, on voit des cellules de microglie en bâtonnet ou étoilées, énormément hypertrophiées.

Mais, dans ce cas, nous avons vu une prolifération de cellules d'oligodendroglie, surtout autour des vaisseaux.

Les cellules d'oligodendroglie sont soit disposées en série le long des fibres nerveuses ou des capillaires, soit disséminées dans le parenchyme nerveux de la substance blanche, mais assez souvent elles sont groupées autour de petits vaisseaux. Leur nombre est considérable. Elles présentent la tuméfaction décrite par Penfield, c'est-à-dire que, autour du noyau central, le cytoplasma est plus ou moins vacuolaire ; on y voit quelques granulations, mais elles sont plus nombreuses à la périphérie, où elles délimitent le contour cellulaire. Elle sont de volume inégal et leur forme ovoïde sphérique. D'habitude, on ne voit pas leurs prolongements.

Enfin, en dehors des cellules d'oligodendroglie, on aperçoit les cellules de microglie à prolongements tuméfiés moniliformes, sans épines et peu ramifiés.

V. — *ALTÉRATIONS DE LA MICROGLIE DANS CERTAINES INTOXICATIONS*

Les altérations de la microglie dans les diverses intoxications sont beaucoup moins connues et, d'après Cone, la microglie garde son aspect normal, elle ne commence à s'altérer que dans les états où l'activité métabolique et phagocytaire est stimulée, comme cela arrive dans les pro-

cessus destructifs en foyer. Dans ces cas, les altérations de la microglie consisteraient dans l'augmentation du corps cellulaire et des prolongements, qui deviennent grossiers et peu ramifiés. Le noyau augmente de volume d'abord et puis se déforme, prenant parfois l'aspect typique de la cellule en bâtonnet. A la fin, la microglie englobe les détritus et entre en activité de phagocytose.

Je ne doute pas que les diverses intoxications expérimentales ou pathologiques ne permettent d'étudier d'une façon minutieuse les modifications évolutives et involutives de la microglie, mais les détails à cet égard sont épars et insuffisants.

Je ne mentionnerai que les observations faites par Creutzfeldt dans l'intoxication par la morphine et le véronal, par Wohlwill (1) et Gozzano dans l'intoxication par l'insuline, par Ferraro et Morrison dans l'intoxication par le gaz d'éclairage, et des recherches récentes que je viens de faire sur l'intoxication par le bleu de trypan injecté dans la cavité arachnoïdienne, au niveau du quatrième ventricule.

Chez une femme âgée de vingt-six ans, morphinomane, qui a succombé à la suite d'une intoxication aiguë par de la morphine et du véronal, H.-G. Creutzfeldt (2) a trouvé une dégénérescence graisseuse des éléments nerveux de l'écorce et des plexus choroïdes, du fer de désintégration dans le striatum. D'après lui, l'intoxication aiguë par de la morphine produit une dégénérescence des petits et des moyens éléments de l'écorce, également des cellules nerveuses des noyaux périventriculaires, surtout dans le noyau du vague.

Les cellules microgliques du « striatum » contenaient au Nissl des granules ou granulations colorées en bleu-vert ou en jaune-or, que la réaction de Turnbull pour le fer colorait en bleu faible; leur contour est plus foncé et parfois leur noyau est bleu foncé. Les cellules d'oligodendroglie contiennent une ou plusieurs boules sidérophiles. Dans le « dentatum », la microglie contient également de la graisse et du fer.

Dans l'écorce cérébrale, la microglie, comme l'oligodendroglie, présentent des gouttes ou des granulations fines de graisses. Dans la corne d'Ammon, la dégénérescence graisseuse des cellules nerveuses était extraordinaire. Les cellules satellites et d'oligodendroglie contenaient aussi des gouttes de graisse.

Dans un cas de purpura dû à l'intoxication par le salvarsan, Creutzfeldt et Metz ont étudié les hémorragies annulaires de la substance blanche sous-corticale.

(1) Wohlwill : *Klin Wochensch.*, 1928, 7, n° 8.

(2) H.-G. Creutzfeldt : « Histologischer Befund bei Morphinismus mit Morphium und Veronalvergiftung » (*Zeitschr. f. d. ges. Neurol. u. Psychiatr.*, vol. 101, 1926).

Dans la paroi névroglique qui entourait le centre nécrotique se trouvaient de nombreuses cellules grillagées qui s'imprégnaient par la méthode de Hortega pour la microglie et qui étaient pourvues, en général, de prolongements courts. Dans certaines d'entre elles, on voyait des inclusions rondes (érytrocytes) ; del Rio-Hortega a décrit les mêmes images; d'autres cellules étaient pourvues de prolongements filiformes. Elles proviennent par mitose et n'ont à aucun moment de leur évolution dans le foyer la forme d'une microglie normale. Les cellules grillagées et les cellules de Hortega, devenues rondes, se trouvaient par places en grand nombre, à la limite des hémorragies annulaires et du tissu sain.

D'après les recherches de Ferraro et Morrisson, dans l'intoxication des lapins par le gaz d'éclairage, le parenchyme nerveux dégénéré, la microglie et l'oligodendroglie présentent dans les premiers stades un processus de tuméfaction aiguë. Plus tard, sous l'influence combinée de la dégénérescence et de l'inflammation, les zones de ramollissement sont assez nombreuses et la microglie se transforme en corps granuleux.

Le gaz d'éclairage a une prédilection pour le « striatum » et surtout pour le « globus pallidus », ensuite pour la corne d'Ammon, le lobe olfactif, le ganglion habenulæ et le « corpus mamillaris », l' « hypothalamus », le noyau périventriculaire, les noyaux du tuber et le ganglion supra-opticus, la substance noire des animaux ; dans la pathologie humaine, cette localisation, n'a été confirmée qu'en partie. Dans les intoxications expérimentales produites par l'insuline, Mario Gozzano (1) a constaté que la microglie se gonfle, quoique les prolongements soient bien conservés. Mais la majorité des éléments microgliaux gardent leur aspect normal.

Il est probable que les cellules satellites de microglie, en dehors du rôle phagocytaire, protègent les cellules contre les diverses formes d'intoxications de nature endo- ou exogène. Mais cette opinion, avant d'être acceptée, mérite d'être soumise à des recherches expérimentales très étendues.

Pour Spielmeyer, au cours de l'intoxication par le plomb qui provoque une endartérite, il se détache du vaisseau lésé des corps granuleux et des cellules en bâtonnet.

En ce qui concerne le comportement de la microglie et de l'oligodendroglie dans les intoxications, Bolsi remarque la prédominance des phénomènes de type dégénératif sur ceux d'hypertrophie et de prolifération.

Les éléments oligodendrogliques sont plus sensibles à l'action des

(1) Dr Mario Gozzano : « Alterazioni istologiche del sistema nervoso nell'intossicazione da insulina » (*Bol. della Soc. ital. de Biol. sperim.*, vol. IV, fasc. 1, janv. 1929).

substances toxiques. Ils perdent leur affinité pour l'argent réduit ; ce n'est que la membrane périphérique, le noyau et la masse protoplasmique qui se trouvent dans les ramifications qui sont imprégnées, de sorte que la cellule semble entourée d'un halo granulaire.

Beloni croit que les formes hypertrophiques de la microglie ne correspondent pas aux corps granulo-réticulés.

Viziolo, qui a étudié la microglie et l'oligodendroglie dans l'intoxication par le plomb, a constaté, comme Bolsi, que ces éléments offrent des altérations diffuses d'ordre surtout régressif.

Certains aspects hypertrophiques des cellules microgliques peuvent donner l'impression d'une tentative de transformation à caractères progressifs. Les cellules de microglie et d'oligodendroglie des animaux gravement intoxiqués ressemblent aux altérations *post mortem* des mêmes éléments et à l'autolyse névroglique.

Frigerio a vu, dans les premiers stades des intoxications expérimentales, une transformation progressive de la microglie à laquelle succèdent rapidement, si la cause toxique persiste, des altérations régressives.

Gozzano n'a pas pu constater l'origine oligodendroglique des corps granuleux, mais seulement l'origine microgliale.

Les altérations de la microglie dans les intoxications expérimentales par l'alcool méthylique et éthylique sont peu accusées et n'existent que chez les animaux auxquels on en a administré dans plusieurs séances répétées, jusqu'à dix-huit. Elles consistent dans la tuméfaction et la vacuolisation des prolongements des cellules de microglie qui siègent à la surface des capillaires et des cellules de Pürkinje. La quantité de protoplasme périnucléaire n'est pas en général augmentée.

VI. — *ALTÉRATIONS DE LA MICROGLIE DANS LES PROCESSUS DÉGÉNÉRATIFS DU CERVEAU*

Les altérations de la microglie au cours des différentes maladies dégénératives du système nerveux central sont beaucoup moins connues. Néanmoins, nous devons mentionner les recherches de Creutzfeldt et Metz (1), qui ont étudié la microglie dans les processus dégénératifs, tels que : démence sénile, démence précoce, chorée de Huntington, épilepsie. Ces auteurs constatent que les cellules de Hortega sont altérées à peu près de la même manière. Elles n'ont pas augmenté de nombre, ou bien d'une

(1) H.-G. Creutzfeldt et A. Metz : « Ueber gestalt und Tätigkeit der Hortegazellen bei pathologischen Vorgänge » (*Zeitschr. f. d. ges. Neurol. u. Psychiatr.*, vol. 106, nos 1-2).

manière insignifiante. Elles sont presque toujours isolées, rarement on les rencontre deux par deux, avec des noyaux rapprochés, tandis que leurs prolongements se dirigent du côté opposé. On trouve surtout des cellules jumelles ou bipolaires, les noyaux sont parfois petits et de forme ovale; ils sont surtout volumineux. Le protoplasma cellulaire est augmenté, les prolongements sont larges et finissent par des ramifications filiformes. Dans certaines cellules, un seul prolongement est élargi et présente un réseau fin et des granulations rondes et fines. La topographie des cellules de Hortega n'est pas modifiée.

Nous avons eu l'occasion d'étudier un cas d'idiotie amaurotique à forme juvénile ou de Bielschowsky, et nous avons trouvé que la microglie prend part effectivement au processus pathologique, donnant naissance à ces aspects qui méritent d'être relevés.

Ces modifications existent aussi bien dans l'écorce cérébrale que dans les centres sous-corticaux. Elles se présentent, soit sous forme de transformation du corps cellulaire et de ses prolongements, soit sous forme d'hyperplasie locale constituant des foyers, des étoiles, des plaques ou même des aspects arborescents de la microglie.

Parmi les modifications diffuses intéressant la microglie interstitielle périneuronale et périvasculaire, nous trouvons la modification bien connue dans d'autres états pathologiques, à savoir l'augmentation du protoplasma périnucléaire, la diminution des prolongements qui sont dépourvus d'épines. Ces prolongements offrent des renflements sur leur trajet et finissent par des espèces de boutons auxquels on peut reconnaître une structure alvéolaire. Lorsque le protoplasma de la cellule augmente d'une façon très accentuée, il prend également l'aspect aréolaire, ou bien on peut y reconnaître des espèces de vacuoles. On assiste à la transformation des cellules microgliques, depuis la forme étoilée et la réduction progressive des prolongements, jusqu'à la formation de soi-disant corps granuleux, dépourvus complètement de prolongements.

Dans ce dernier cas, le corps des cellules contient beaucoup de lipoïdes. On peut constater en outre des cellules microgliales en bâtonnet, qui parfois s'anastomosent.

Nous ne voulons pas prétendre par là que les cellules de microglie donnent naissance à un syncytium. On peut affirmer au contraire, et à ce point de vue je partage l'opinion de M. Hortega, que les cellules de microglie ne forment pas, par leurs prolongements, un réseau et n'ont pas de rapport de continuité, ni avec la névroglie ni avec les vaisseaux.

En ce qui concerne la microglie périneuronale, nous voyons également une transformation des prolongements de ces cellules qui affectent un rapport assez intime avec le corps du neurone.

Dans les images des cellules microgliques constituant des espèces de

nodules, des plaques ou des étoiles, l'on constate que les cellules de microglie sont en quelque sorte polarisées, c'est-à-dire que, pour la plupart du temps, elles sont monopolaires ; le noyau siège dans la région où il n'y a pas de prolongements, et l'on assiste à la formation d'une espèce d'étoile. Enfin, on peut constater une espèce de plaque multinucléée de la périphérie de laquelle se détachent de nombreux prolongements qui aboutissent à une courte distance du corps cellulaire.

Exceptionnellement, j'ai vu des cellules nerveuses tombées en liquéfaction et envahies par des cellules de microglie.

La prolifération locale donnant naissance à des nodules, plaques ou formations étoilées de microglie, reconnaît probablement pour cause l'existence à ce niveau de produits de désintégration du parenchyme attirant les cellules microgliques qui se multiplient et donnent naissance à des foyers multiples, que nous venons de décrire.

On constate en outre à la périphérie des foyers des plaques microgliales sous forme d'étoiles ou de rosettes et des cellules de microglie en bâtonnet recourbé, disposées verticalement ou transversalement, qui se distinguent par leur argentophilie fortement accusée, due en partie au fait que le corps cellulaire mince contient un nombre plus ou moins grand de noyaux disposés en série.

De la surface de ces cellules en bâtonnet se détachent des prolongements courts, filamenteux, qui ne se ramifient pas d'habitude. Au Scharlach, on constate que les cellules de microglie globoïdes sont surchargées de gouttes de graisse situées dans les alvéoles, qui sont délimitées par des travées, et dans ce cas la cellule a un aspect ruché.

D'autres cellules ont des gouttes ou des vésicules énormes de lipoïdes. Dans ce dernier cas, probablement que les gouttes, en confluant, ont détruit les travées.

Il faut souligner deux faits : d'une part que les bâtonnets que nous venons de décrire contiennent peu de lipoïdes et, d'autre part, qu'on peut trouver dans certains astrocytes une quantité considérable de lipoïdes soit dans les prolongements, soit dans leur protoplasma. Les lipoïdes peuvent siéger aussi bien dans la microglie globoïde que dans la microglie astériforme.

Dans les plaques séniles, les prolongements de microglie envoyés dans les plaques y disparaissent. Les cellules de microglie siègent dans la couronne et à l'intérieur de la plaque. Elles sont unipolaires quand le prolongement passe à travers la couronne et se ramifie dans le tissu. Le segment de microglie qui se trouve auprès du noyau de la plaque est hypertrophié. Entre le noyau et la couronne, il y a des cellules de microglie avec protoplasma périnucléaire considérable et des prolongements courts chargés de granules argyrophiles qui se colorent en jaunâtre par le Scharlach.

VII. — *QUELQUES CONSIDÉRATIONS ET ÉPREUVES SUR LA DYNAMIQUE DE LA MORPHOLOGIE DES CELLULES DE MICROGLIE*

Tous les auteurs qui se sont occupés de la microglie ont été frappés par le polymorphisme de cette sorte de cellules à l'état normal, qui devient plus variée dans les différentes conditions pathologiques.

En ce qui concerne les formes de la microglie et leur orientation dans les couches cellulaires, Alzheimer avait déjà remarqué que les cellules en bâtonnet suivent une direction perpendiculaire à l'écorce dans certaines régions, et que dans d'autres leur orientation était variée. Achucarro et Gayarre, pour expliquer ce fait, très facile à reconnaître dans la corne d'Ammon, allèguent l'adaptation desdites cellules aux structures nerveuses, particulièrement à la tige des pyramides.

La forme à bâtonnet, relativement rare dans l'écorce normale, représente une disposition de la microglie adaptée non seulement aux structures nerveuses, mais aussi à sa condition amiboïde (Achucarro, del Rio-Hortega). Les robustes expansions polaires pendant leur activité migratrice constituent, pour Cajal, quelque chose comme un bélier à concentration impulsive maxima et à résistance minima à la progression. M. Hortega pense que, connaissant les caractères généraux de la microglie et l'architecture régionale, il est très facile de déterminer *a priori* sa forme et sa distribution dans un territoire quelconque.

Cajal, étudiant les formes et les directions les plus communes dans les diverses couches cérébrales, spécialement dans l'aire striée, qui, par le fait qu'elle présente deux zones de cellules étoilées (couche IV de Brodmann), se prête très favorablement à l'éclaircissement du problème, a remarqué tout d'abord que, dans la couche moléculaire, ainsi que l'a constaté Spielmeyer, la microglie étoilée domine ; il en donne une bonne image, malgré l'insuffisance de la méthode au bleu de toluidine. Cependant, les types en bâtonnet n'y font point défaut et leur direction est très variée, comme s'ils s'adaptaient à l'itinéraire oblique des panaches des pyramides.

La microglie astériforme diminue en descendant dans la zone des petites pyramides et des moyennes (lame granuleuse externe de Brodmann) et se modèle sur le bâtonnet typique de Nissl. Ces éléments fusiformes n'atteignent pas encore une taille considérable. Mais, dans la couche des pyramides externes, Cajal a vu que des bâtonnets géants,

orientés en sens radial, dominent, et des tailles considérables apparaissent. Ne manque pas cependant l'un ou l'autre élément arqué ou même étoilé.

La zone des grains coïncide avec la prédominance de menue microglie et des formations étoilées et triangulaires. Toutefois, les cellules en bâtonnet ne disparaissent pas complètement, quoique leur taille soit modérée.

Etant donné qu'en outre des petites pyramides les neurones étoilés à axone court ou axone ascendant dominent dans cette couche, la pensée d'Achucarro s'en trouve, comme l'a remarqué Cajal, assez bien confirmée. Il n'est pas rare d'y surprendre aussi de la microglie satellite.

Après la réapparition peu constante de la microglie radiale au niveau des grosses pyramides profondes (corpuscules solitaires), Cajal arrive à la zone des corpuscules polymorphes, où des éléments astériformes se présentent de nouveau associés aux cellules en bâtonnet. Un grand nombre de cellules satellites microgliales se trouve logé autour des éléments nerveux plus profonds, fusiformes ou triangulaires.

Dans la substance blanche, Cajal voit prédominer la microglie étoilée à noyau en biscuit ou bilobé. Les expansions sont d'ordinaire plus courtes et plus granuleuses que celles de la microglie de la substance grise. Ces appendices offrent un aspect tubéreux. Il n'y manque pas non plus les typiques « Stäbchenzellen » de Nissl et des corpuscules granuleux et à appendices discontinus. Cela pourrait dépendre, d'après Cajal, de la fixation tardive de la substance blanche. Il y a des régions de la substance blanche dont les cellules microgliques sont déformées et terminées souvent par des bouts renflés.

Pour Collado, les dispositions régionales de la microglie au cours du processus rabique confirment une fois de plus la propriété qu'offre la microglie d'émigrer et de s'adapter aux différentes structures du système nerveux, dont dépend sa forme. Ce fait a été soupçonné par Cerletti et Achucarro et confirmé par del Rio-Hortega. La microglie a, en outre, une tendance à reprendre les formes embryonnaires, mais il lui est impossible de se transformer en corps granuleux et en cellules grillagées, malgré qu'elle exerce dans la rage le rôle d'un macrophage actif. Dans la rage, il y a un processus subaigu qui ne produit pas de destructions massives.

Sans doute que, grâce à leur plasticité et à leur faculté d'émigration, les cellules de Hortega, d'origine mésodermique, s'infiltrent entre les interstices du tissu parenchymateux et vasculaire ; suivant la place qu'elles occupent, nous avons des cellules périneuronales, périvasculaires et interstitielles, et d'autre part, obéissant à la loi d'économie d'espace, elles prennent les formes les plus variées mono- ou bipolaires, astériformes, en bâtonnet, globuleuses, pseudopodiques, etc., ce qui dénote que l'adap-

tation joue un grand rôle dans le polymorphisme des cellules de Hortega.

Mais, pour expliquer ce polymorphisme, il faut faire appel à d'autres facteurs qui règlent la morphologie et la dynamique des cellules de microglie.

En effet, nous pensons qu'en dehors du facteur mécanique ou de la loi d'adaptation à l'espace, il y a aussi des facteurs physico-chimiques qui interviennent, tels que la tension osmotique, la tension de surface et l'électricité de contact.

Sans doute qu'il n'y a pas d'antagonisme entre le facteur mécanique et le facteur physico-chimique, mais, par contre, ils interviennent concomitamment.

Pour apporter une preuve tangible en faveur de l'opinion que nous soutenons, nous avons fait quelques recherches expérimentales en introduisant des échantillons de liquide de Ringer contenant des ions H à des concentrations différentes, injectés au niveau du quatrième ventricule; la quantité employée a été de 1 1/2 à 5 centimètres cubes par jour, mais le nombre des injections varie avec la survie de l'animal. Ces expériences ont été faites avec le concours de MM. O. Sager et D. Grigoresco. Nous avons constaté, qu'aussi bien dans l'acidose que dans l'alcalose, il y a des modifications de la microglie ; mais leur aspect varie avec le degré de la concentration en ions H, d'une part dans la sphère alcaline, et d'autre part dans la sphère acide.

C'est ainsi que, chez le lapin pesant 1400 grammes, injecté dans la citerne avec du Ringer à pH = 6,10, toutes les cellules de microglie de l'écorce cérébrale, et surtout de l'écorce cérébelleuse, ont changé d'aspect. Les réactions que l'on constate dans les cellules de microglie ne diffèrent en rien de celles produites par des agents différents. C'est ainsi que le protoplasma périnucléaire augmente, que les prolongements deviennent tuméfiés ; les ramifications secondaires, ainsi que leurs épines, font défaut. Cette modification intéresse les trois sortes de microglie, à savoir : périneuronale, périvasculaire et périgliale.

Comme nous venons de le dire, les lésions sont plus manifestes dans l'écorce du cervelet. On y voit une augmentation plus considérable du protoplasma périnucléaire, une tuméfaction plus accusée des prolongements dont le nombre est plus restreint.

Certaines cellules ont des prolongements moniliformes ou bien offrent des épines à leur surface. D'autre part, dans leur protoplasma, on voit un nombre plus ou moins considérable de granulations argentophiles.

Chez le lapin auquel on a injecté toujours dans la citerne du liquide de Ringer à pH = 7,70 et qui a vécu trois jours, la lésion est non seulement plus considérable, mais l'aspect est différent et certaines cellules offrent des pseudopodes.

Les prolongements et le corps cellulaire sont plus gonflés que chez l'animal à pH = 6,10 et contiennent beaucoup de vacuoles, mais, en traitant la pièce par le Scharlach, nous n'avons pas trouvé de matières grasses.

Pour expliquer le gonflement de la cellule, qui intervient surtout dans la forme pseudopodique et globuleuse des cellules de Hortega, que nous voyons apparaître surtout lors du processus de désintégration du parenchyme, il faut faire intervenir, en dehors de la tension de surface et de l'électricité de contact, le facteur tension osmotique, en rapport avec l'action des ferments digestifs qui se trouvent dans les cellules de Hortega.

En effet, très souvent le gonflement de la cellule et de ces prolongements est le prélude de la phagocytose dans laquelle interviennent les ferments digestifs des cellules microgliques, parmi lesquels la lipase doit jouer un rôle important. En effet, nous avons vu antérieurement que, dans la phase globuleuse, les cellules de Hortega sont bourrées de gouttes de lipoïdes provenant en grande partie de la myéline des fibres dégénérées.

Mais, en dehors de la lipase, il doit y avoir des protéases dans les cellules de Hortega, car nous avons vu, il y a déjà longtemps, des fragments de cylindraxes à l'intérieur des soi-disant corps granuleux et, d'autre part, conformément à l'observation de Hortega, nous avons vu à l'intérieur de ces cellules des globules rouges et même parfois des microbes.

Pour nous rendre compte de l'influence de la tension osmotique, nous avons injecté à plusieurs reprises de l'eau distillée dans la citerne et nous avons constaté, surtout dans le cervelet, des modifications importantes du corps, des prolongements et du noyau des cellules de microglie. Les modifications des prolongements varient depuis la tuméfaction avec réduction du nombre à des degrés variables, jusqu'à la forme pseudopodique et plus rarement globuleuse de la cellule.

Les ramifications fines et les épines se rencontrent plus rarement qu'à l'état normal. Il est à remarquer que les lésions varient d'une lamelle du cervelet à l'autre et, même au niveau de la même lamelle, on voit toute la gamme des cellules de microglie. On dirait que la lésion diminue d'intensité de la surface vers la profondeur, et c'est là la raison pour laquelle les cellules de Hortega, qui avoisinent les cellules n'échappent pas non plus au processus pathologique.

En dehors de l'aspect spongieux du protoplasma microglique, on y constate aussi des granulations fines argentophiles.

Pour nous rendre compte que la concentration en ions H exerce une influence sur la morphologie de la microglie, nous avons injecté dans la citerne du lapin une solution à 1 % de bleu de trypan qui produit,

en dehors de lésions graves de cellules nerveuses, une modification assez caractéristique des cellules de Hortega, surtout dans le cervelet.

On y voit une augmentation du protoplasma périnucléaire et la tuméfaction de certains prolongements.

On peut rapprocher cette lésion de celle que nous avons constatée chez le lapin après des injections répétées de Ringer à pH = 6,10.

(Travail du Laboratoire de M. le Professeur agrégé Hovelacque.)

LA RÉGION DE PASSAGE DE LA LOGE POSTÉRIEURE DE LA JAMBE A LA PLANTE DU PIED

par

Jean BAUMANN

Les organes qui passent de la loge externe de la jambe à la plante du pied — long péronier latéral et paquet vasculaire satellite — cheminent sur la face externe du calcanéum.

Ceux qui viennent de la loge postérieure passent à la face interne de cet os ; ce sont les tendons longs fléchisseurs commun et propre des orteils, jambier postérieur, les vaisseaux et nerfs de la plante; ils constituent véritablement le pédicule plantaire et la région qu'ils traversent mériterait d'être appelée « hile plantaire ».

La description de cette région est liée à celle du canal calcanéen de Richet ; mais le terme de canal calcanéen est impropre, et Richet lui-même lui préférait celui de canal tibio-astragalo-calcanéen.

Nous assignerons à cette région, comme limite supérieure, le niveau où les organes qui la traverseront se rapprochent et se groupent, — c'est-à-dire le niveau où le fléchisseur propre passe à la face postérieure du tibia, — et comme limite inférieure le bord inférieur du court abducteur du gros orteil.

Ainsi compris, le hile plantaire présente trois étages à étudier :

— un étage supérieur qui répond à l'extrémité inférieure de la jambe;

— un étage moyen qui répond à la partie haute, tibio-astragalienne, du canal de Richet ;

— un étage inférieur qui répond à la partie basse, calcanéenne du canal de Richet.

Avant de décrire ces trois étages, nous dirons un mot de leur orientation générale.

Les organes qui sont à la jambe dans un plan frontal sont à la plante dans un plan horizontal ; ce changement de plan se fait par étapes :

Ces organes sont à l'étage supérieur dans un plan frontal ; à l'étage moyen, ils sont dans un plan oblique en arrière et en dehors; à l'étage inférieur enfin, ils sont dans un plan franchement sagittal. Le passage du plan sagittal au plan horizontal se fait au niveau du bord inférieur de la face interne du calcanéum.

Ces changements d'orientation nous ont semblé importants à préciser, car l'obscurité de beaucoup des descriptions est liée à l'emploi des termes « en dehors », « en dedans », « en avant », « en arrière », qui n'ont pas la même valeur à des niveaux successifs.

Nous emploierons d'ailleurs de préférence les termes de « superficiellement » et « profondément », en supposant la région examinée dans la position de dissection.

Etage supérieur (fig. 1 et fig. 2).

Le plan de fond est constitué par la face postérieure de l'extrémité inférieure du tibia. Sur cette face, la gouttière du jambier postérieur est toujours bien marquée, celle du fléchisseur commun, située en dehors de la précédente, est peu marquée et inconstante; il est très rare de trouver une gouttière encore plus externe pour le fléchisseur propre.

Les berges de la région sont constituées :

— en dehors et en arrière, par le bord interne du tendon d'Achille ;

— en dedans et en avant, par le bord qui sépare les faces interne et postérieure de l'extrémité inférieure du tibia.

Le plan de couverture est constitué par les deux aponévroses de la jambe qui, fixées en avant sur la berge antéro-interne, vont, la superficielle engainer le tendon d'Achille, la profonde se continuer avec l'aponévrose des péroniers latéraux.

Ainsi que l'a montré Raiga, ces deux aponévroses qui, en avant du tendon d'Achille, sont séparées par une épaisse couche de tissu cellulo-graisseux, sont, au niveau de leur portion interne, unies par de nombreux tractus celluleux (fig. 2).

Les tendons sont au contact de l'os et on trouve, de dedans en dehors, le jambier postérieur, le long fléchisseur propre du gros orteil.

Le paquet vasculo-nerveux se trouve sur un plan superficiel répondant à l'interstice fléchisseur commun, fléchisseur propre, rencontré, comme l'a montré Humbert, par une flèche sagittale rasant le bord interne du tendon d'Achille.

Presque tous les auteurs, basant leur description sur la coupe classique du *Manuel de Médecine opératoire* de Farabeuf, montrent les trois tendons séparés par deux expansions de l'aponévrose profonde de la jambe et placent le paquet vasculo-nerveux dans la gaine du fléchisseur propre.

Ce paquet vasculo-nerveux, à un niveau inférieur, est décrit par les auteurs en dehors de la gaine du fléchisseur propre.

Or, nos lectures ne nous ont pas permis de retrouver la description d'un orifice de sortie du paquet vasculo-nerveux et la description la plus récente, celle de Raiga, qui fait intervenir plus bas soudainement une troisième cloison, nous a paru laisser subsister quelque obscurité.

Nous n'avons jamais retrouvé la disposition classique.

Nous n'avons trouvé à aucun niveau le paquet vasculo-nerveux de la gaine du fléchisseur propre.

Plus superficiel que le plan tendineux, il en est séparé par un feuillet cellulo-fibreux qui paraît être un épaississement du périmysium des muscles et que nous décrirons complètement avec l'étage moyen, où il acquiert son maximum de netteté.

Etage moyen (fig. 1).

Il correspond à la partie haute ostéoligamenteuse du canal de Richet.

Le plan de fond est constitué par la face postérieure de la malléole interne, le bord postérieur de l'astragale creusé de la gouttière oblique en bas et en dedans du fléchisseur propre, par la partie postérieure de la face interne de l'astragale doublée du ligament tibio-astragalien postérieur et des fibres postérieures du ligament deltoïdien, et enfin par la partie postéro-supérieure de la face interne du calcanéum.

Les berges sont formées :

— en dehors et en arrière par le bord interne du tendon d'Achille ;

— en dedans et en avant, par le bord postérieur de la malléole interne, ou plus exactement par la lèvre interne de la gouttière du jambier postérieur creusée sur la face postérieure de la malléole.

Le plan de couverture est constitué par le *ligament annulaire interne*.

Ce ligament a été très diversement décrit.

Avec Raiga, nous considérons qu'il est formé par la fusion des deux aponévroses, superficielle et profonde, de la jambe, et il nous paraît impossible de lui distinguer deux feuillets au niveau de l'étage moyen.

C'est une lame quadrilatère en forme de trapèze à petite base antérieure.

Son bord antérieur paraît se fixer au bord postérieur et au sommet de la malléole interne, en réalité il se continue avec le périoste de la face cutanée de la malléole interne et par son intermédiaire avec le ligament annulaire antérieur.

Son bord postérieur s'attache au bord interne du tendon d'Achille, et plus bas au bord qui sépare les faces interne et postérieure du calcanéum.

Son bord supérieur se continue avec les aponévroses de la jambe.

Son bord inférieur est concave, épousant la convexité du bord supérieur du court abducteur du gros orteil, au niveau duquel il se dédouble pour engainer le muscle dont il constitue le véritable ligament suspenseur.

Pour tous les auteurs, c'est le ligament annulaire interne qui, avec les expansions qu'il envoie dans la profondeur, forme la partie fibreuse des coulisses ostéofibreuses des tendons.

Nous n'avons pas retrouvé cette disposition, mais nous avons vu, interposé entre le plan profond tendineux et le plan vasculo-nerveux, un épais et souvent brillant feuillet fibreux.

Ce feuillet se fixe :

— en avant, au bord postérieur de la malléole interne ;

— en arrière, à la lèvre interne du bord postérieur de la malléole et plus bas au périoste de la partie la plus reculée de la face interne du calcanéum, cette insertion postérieure étant déportée de plus en dedans, par suite de la direction des tendons ; ce feuillet est nettement distinct du ligament annulaire interne, car :

— en haut, il se continue non avec les aponévroses de la jambe, mais avec la gaine propre des muscles, déjà épaissie au niveau de l'étage supérieur, mais beaucoup moins qu'au niveau de l'étage moyen (parfois un bord net résulte du passage de la zone peu épaissie à la zone très épaissie) (fig. 1);

— en bas, il se prolonge à la face profonde du court abducteur du gros orteil.

Par sa face profonde, il recouvre les tendons et les faisceaux les plus élevés de la chair carrée de Sylvius et émet des expansions qui séparent de haut en bas et de dedans en dehors le jambier postérieur, le long fléchisseur commun des orteils et le fléchisseur propre, la chair carrée de Sylvius (fig. 3).

Sa face superficielle est séparée de la face profonde du ligament annulaire interne par du tissu cellulo-graisseux où chemine le paquet vasculo-nerveux qui répond toujours à l'interstice fléchisseur commun, fléchisseur propre.

Le nerf tibial postérieur est divisé à ce niveau en plantaire externe et plantaire interne qui donne le nerf du court abducteur du gros orteil.

L'artère n'est pas encore divisée.

Vaisseaux et nerfs sont dans une gaine propre divisée en compartiments distincts

Etage inférieur (fig. 1 et fig. 3).

Il correspond à la partie basse ostéomusculaire du canal de Richet.

Son plan de fond est constitué de haut en bas par la face interne de

l'astragale et l'extrémité postérieure du scaphoïde recouvertes par le ligament deltoïdien, puis par la face interne ou bord libre du sustentaculum tali, et enfin par la partie excavée en gouttière de la face interne du calcanéum.

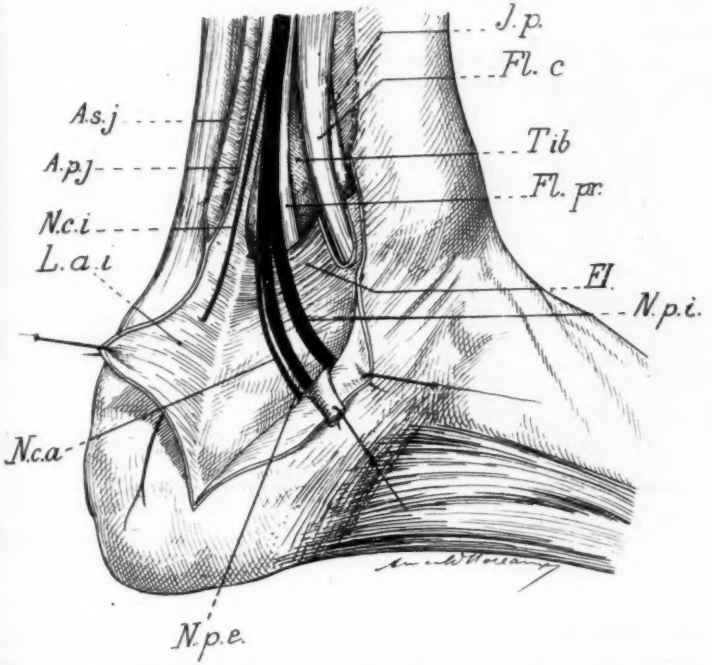

FIG. 1. — *La région de passage (pied gauche).*

Tib., Tibia.
A. s. j., Aponévrose superficielle de la jambe.
A. p. j., Aponévrose profonde de la jambe.
L. a. i., Ligament annulaire interne perforé par le nerf calcanéen interne.
F. I, Feuillet intermédiaire placé entre les tendons et le paquet vasculo-nerveux, auquel on a taillé un bord supérieur net. Il forme la gaine fibreuse des tendons; celle du long fléchisseur commun a été ouverte.
J. p., Jambier postérieur.
L. f. c., Long fléchisseur commun des orteils.
Fl. pr., Long fléchisseur propre du gros orteil.
N. p. e., Nerf plantaire externe.
N. p. i., Nerf plantaire interne.
N. c. a., Nerf du court adducteur du gros orteil.

L'artère tibiale postérieure a été coupée et réclinée.

Les berges sont formées :

— en haut, par la partie postérieure du bord interne du pied et notamment par le bord interne de la facette sustentaculaire du calcanéum ;

— en bas, par la tubérosité postéro-interne du calcanéum, puis par le bord inférieur de la face interne du calcanéum.

Le plan de couverture est formé par le muscle court abducteur du gros orteil.

Ce muscle n'est pas à proprement parler un muscle de la plante du pied, c'est le muscle du bord interne du pied.

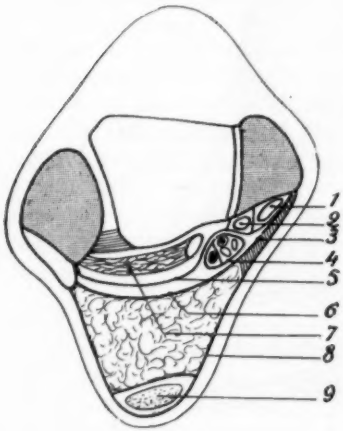

FIG. 2. — *Coupe transversale passant par l'extrémité inférieure du tibia au ras de la naissance de la malléole interne (segment supérieur de la coupe, côté droit).*

1, Tendon du jambier postérieur.
2, Tendon du long fléchisseur commun des orteils.
3, Tractus celluleux unissant les deux aponévroses de la jambe.
4, Paquet vasculo-nerveux tibial postérieur.
5, Feuillet intermédiaire formant la gaine des tendons.
6, Aponévrose profonde de la jambe allant rejoindre la gaine des péroniers latéraux.
7, Long fléchisseur propre, dernières fibres charnues allant se jeter sur le bord interne du tendon.
8, Aponévrose superficielle de la jambe.
9, Tendon d'Achille.

Aplati transversalement, il est orienté dans un plan sagittal.

Inséré par un tendon sur la tubérosité postéro-interne du calcanéum, il passe en sautoir sur la gouttière de la face interne du calcanéum.

Son bord supérieur décrit une courbe à convexité postéro-supérieure au niveau de laquelle le ligament annulaire interne se dédouble en deux feuillets qui vont engainer le muscle :

— un feuillet superficiel épais avec un bord antérieur vertical libre, un bord postérieur fixé à la tubérosité postéro-interne (fig. 1) ;

— un feuillet profond très mince.

Au bord inférieur du muscle, les deux feuillets se réunissent et, se coudant à angle droit, se continuent avec l'aponévrose plantaire superficielle (fig. 3).

Ici encore, entre le plan tendineux et le plan vasculo-nerveux, on trouve un feuillet fibreux se continuant en haut avec l'épais feuillet de l'étage

moyen, se perdant en bas ou se continuant avec la mince aponévrose moyenne que M. Dujarier a décrite entre les couches superficielle et moyenne des muscles de la plante du pied (fig. 3).

Les tendons sont étagés de haut en bas à la face profonde de ce feuillet, séparés par les expansions qui s'en détachent.

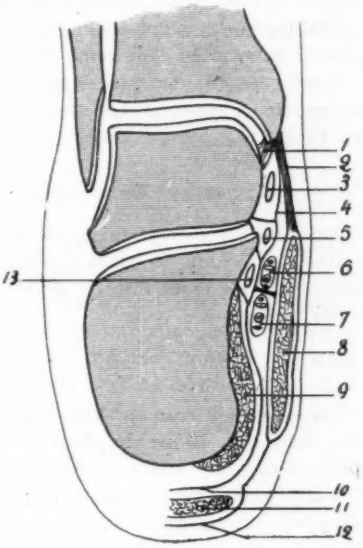

FIG. 3. — *Coupe frontale passant par la gouttière calcanéenne (segment postérieur de la coupe, côté droit).*

1, Ligament tibio-astragalien postérieur.
2, Ligament annulaire interne.
3, Tendon du jambier postérieur.
4, Feuillet intermédiaire.
5, Tendon du long fléchisseur commun des orteils.
6, Paquet vasculo-nerveux plantaire interne.
7, Paquet vasculo-nerveux plantaire externe.
8, Court abducteur du gros orteil.
9, Chair carrée.
10, Aponévrose plantaire moyenne.
11, Court fléchisseur plantaire.
12, Aponévrose plantaire superficielle.

Le jambier postérieur qui chemine sur le ligament deltoïdien s'est un peu écarté des fléchisseurs.

Le long fléchisseur commun des orteils qui passe dans la gouttière du bord libre du sustentaculum tali et le long fléchisseur propre qui passe dans la gouttière de la base du sustentaculum se sont au contraire très rapprochés.

Sur la face superficielle du feuillet qui recouvre les tendons chemine le paquet vasculo-nerveux.

L'artère est à ce niveau divisée et les deux pédicules sont constitués dans des gaines propres.

Le pédicule plantaire interne répond à l'interstice des deux fléchisseurs.

Le pédicule plantaire externe est au-dessous du fléchisseur propre.

Une expansion allant du feuillet profond de recouvrement du court

abducteur au feuillet intermédiaire, au niveau où il forme la gaine du fléchisseur propre, sépare les deux pédicules.

Nous n'avons pas retrouvé d'expansion au-dessus du pédicule interne.

La cloison qui sépare les deux pédicules ne gagne pas l'os et ne constitue pas une attache osseuse du court abducteur.

Elle paraît être la dent la plus postérieure du peigne que constitue la cloison intermusculaire plantaire interne.

D'ailleurs, le court abducteur s'attache uniquement à la tubérosité postéro-interne du calcanéum. Poirier a insisté sur ce fait.

Toutes les attaches autres qu'on lui a décrites ne sont que des dépendances de sa gaine, qui est suspendue à toutes les saillies du bord interne du pied.

Orifice d'entrée a la plante.

Les organes sortent du canal de Richet par un orifice compris entre le bord inférieur du court abducteur du gros orteil en dehors, le bord qui sépare les faces interne et inférieure du calcanéum matelassé par la chair carrée en dedans.

Conclusion.

De ce travail, basé sur une quinzaine de dissections de pieds d'adultes, sur deux dissections de pieds d'enfant de huit mois et sur des coupes pratiquées à différents niveaux du cou-de-pied, nous concluerons :

Les organes qui passent de la face postérieure de la jambe à la plante du pied sont compris dans une loge dont le plan de fond est osseux, dont la couverture est constituée par les aponévroses superficielle et profonde de la jambe se fusionnant pour former le ligament annulaire interne qui se dédouble à son tour pour engainer le court abducteur du gros orteil et se continuer enfin avec l'aponévrose plantaire superficielle.

Le plan vasculo-nerveux est constamment séparé du plan tendineux par un feuillet qui acquiert son maximum d'épaisseur au niveau de l'étage moyen du hile plantaire. Ce feuillet se continue en bas avec l'aponévrose plantaire moyenne de Dujarier, en haut avec la gaine propre des muscles.

Il ne faudrait pas le confondre avec ce que certains auteurs ont appelé le feuillet profond du ligament annulaire interne, entendant sous ce nom le prolongement de l'aponévrose profonde de la jambe, distinct du prolongement de l'aponévrose superficielle, qui formerait le feuillet superficiel du ligament.

En effet, ce feuillet n'est pas autre chose que la gaine propre des muscles considérablement épaissie au niveau où les tendons changent de direction pour gagner la plante.

Aussi, pour éviter toute confusion et bien marquer sa situation entre le paquet vasculo-nerveux et les tendons, proposons-nous d'appeler *feuillet intermédiaire* la gaine fibreuse des tendons.

Si l'on voulait à toute force réunir sous le nom de ligament interne toutes les formations fibreuses latérales internes en raison de leur continuité avec les formations antérieures, il faudrait, d'après nos dissections, envisager ce ligament comme formé de trois feuillets :

— profond, feuillet intermédiaire de notre description, gaine propre des muscles épaissie ;

— moyen, prolongement de l'aponévrose profonde de la jambe ;

— superficiel, prolongement de l'aponévrose superficielle de la jambe uni par des tractus celluleux de plus en plus serrés au feuillet moyen et finalement inséparables de lui.

Le paquet vasculo-nerveux serait alors entre les feuillets moyen et profond.

Cette conception des formations fibreuses du hile plantaire, qui montre la continuité des formations fibreuses jambière et plantaire, est en accord avec les données embryologiques de Lucien (de Nancy), qui, sur des fœtus humains de 30 à 33 millimètres, a trouvé, en l'absence de toute autre formation aponévrotique, des demi-anneaux celluleux autour des trois tendons postérieurs, leur formant des gaines en dehors desquelles était le paquet vasculo-nerveux.

RECUEIL DE FAITS

Travail de l'Institut d'Anatomie pathologique de Lausanne
(Professeur J.-L. Nicod.)

PSEUDO-LIPOME DE LA SURRÉNALE

par

M. WASSERFALLEN

Au cours d'une autopsie, nous avons trouvé par hasard une petite tumeur de la surrénale droite, dont l'examen histologique a révélé des particularités dignes d'intérêt et justifiant cette brève note.

Il s'agissait d'une femme âgée de soixante-six ans, envoyée dans le service de médecine de l'hôpital cantonal de Lausanne, avec le diagnostic de néphrite chronique azotémique et rhumatisme polyarticulaire. La tension artérielle, mesurée avec l'appareil de Vaquez, était de 190/90, et l'urée dans le sang monta à 1,10 dans les derniers jours de la vie. Après une période d'agitation et des symptômes d'hémiplégie gauche, la malade mourut dans le coma.

L'autopsie révèle une artériosclérose importante et généralisée, des foyers cérébraux de ramollissement dans la capsule interne et le lobe occipital droits, de la broncho-pneumonie aux deux bases, de la tuméfaction aiguë de la rate, une ancienne endocardite à l'aorte avec dilatation et hypertrophie du cœur gauche, une hydronéphrose très marquée du rein gauche, avec atrophie complète du parenchyme rénal, un goitre colloïde, et notre petite tumeur dans la surrénale droite. L'étude clinique n'avait décelé aucun trouble de la fonction surrénalienne ni dans le sens d'une augmentation, ni dans celui d'une diminution.

La tumeur qui nous intéresse mesure $11 \times 6 \times 5$ millimètres et se trouve

Annales d'anatomie pathologique, t. vii, n° 2, février 1930.

complètement incluse macroscopiquement dans la corticale. Elle a une coloration gris jaunâtre, une consistance assez ferme.

Nous avions pensé à une tumeur primitive de la médullaire et en conséquence inclu toute la pièce dans la paraffine.

Examen histologique. — La tumeur se compose de tissu très clair entouré de toutes parts par la corticale. Une fine lame conjonctive lui forme par endroits une capsule. Mais celle-ci est irrégulière, fragmentaire

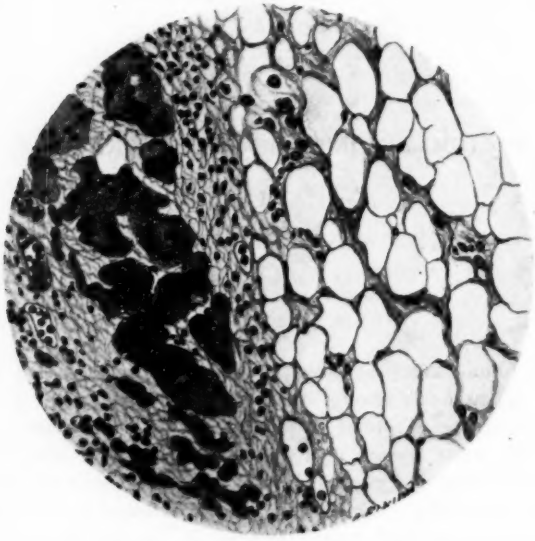

FIG. 1. — *Pseudo-lipome de la surrénale.*
A gauche, la corticale; à droite, la tumeur avec ses cellules claires. Entre les deux, une mince cloison fibreuse. (Leitz, ch. cl.; obj. 7; oc. 5 x.)

et absente sur la plupart des coupes; les deux tissus, tumeur et corticale, se continuent alors directement. Les éléments de la tumeur sont de grosses cellules polygonales, vides, avec un noyau périphérique aplati, groupées en amas contenus dans un fin réseau conjonctif riche en capillaires et infiltré par ci par là de quelques lymphocytes. Rien ne les distingue du tissu graisseux banal, et notre tumeur représente parfaitement l'image d'un lipome (fig. 1).

Les cellules corticales environnantes sont disposées en cordons irré-

guliers ou en petits amas. Aux abords de la tumeur, elles sont légèrement aplaties. Leur protoplasma est souvent clair, creusé de nombreuses petites vacuoles (gouttelettes graisseuses), souvent fusionnées, occupant parfois la plus grande partie de la cellule, dont le noyau est alors repoussé à la périphérie. Les îlots parenchymateux sont dissociés par un tissu conjonctif abondant, jeune, contenant de nombreux foyers de lymphocytes disposés soit en nodules, soit en traînées lâches et diffuses.

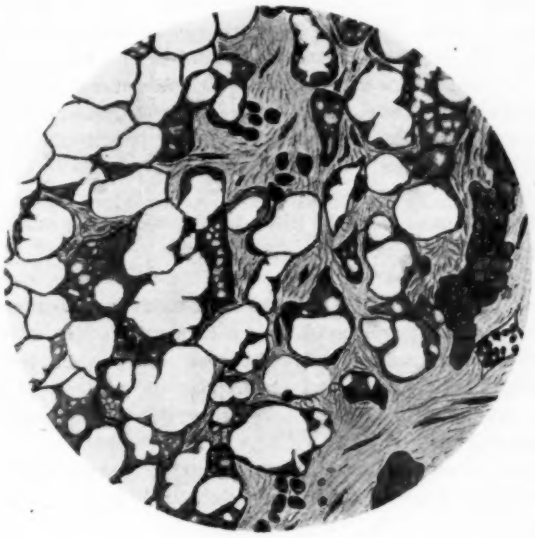

FIG. 2. — *Pseudo-lipome de la surrénale.*

Formes de passage entre les cellules de la corticale et les cellules de type adipeux. (Leitz, ch. cl.; obj. 7; oc. 5 x.)

Là où la capsule manque, les limites de la tumeur sont peu nettes, soit parce que des cellules graisseuses disloquent les cordons cellulaires voisins, soit parce que des cellules de la corticale s'insinuent dans les minces cloisons fibreuses de la tumeur. Ces cellules de la corticale sont isolées ou parfois en petits groupes irréguliers. Leur protoplasma est légèrement éosinophile. Il est creusé de nombreuses vacuoles souvent réunies en une seule masse, de sorte qu'il est le plus souvent réduit à une mince lamelle périphérique ou à quelques petits amas cunéiformes

appliqués contre la membrane cellulaire. Le noyau, parfois encore arrondi, n'est plus jamais central. Là où les inclusions graisseuses sont abondantes, il est repoussé vers l'extérieur, s'aplatit et n'est souvent plus entouré que d'une très fine gaine protoplasmique. On peut observer en plusieurs endroits, dans un espace restreint, toutes les formes de passage entre les cellules glandulaires de la corticale et les cellules graisseuses de la tumeur (fig. 2).

Cette disposition permet de reconnaitre dans notre pièce un adénome de la surrénale, mais un adénome dans lequel toutes les cellules, en se chargeant, en masse, de graisse, ont pris l'aspect du tissu adipeux banal d'un lipome. Cette évolution ne constitue d'ailleurs pas une rareté, puisque dans toute surrénale on peut l'observer. Masson écrit à ce sujet, en parlant des cellules de la corticale : « Par places, leur surcharge graisseuse est telle que les gouttelettes se fusionnent et que le cytoplasme forme au contact de la membrane une mince lame dans laquelle on trouve le noyau aplati. »

Nous n'avons trouvé dans la littérature à notre disposition que peu de lipomes de la surrénale.

Marchetti en décrit un cas où la tumeur est arrondie, complètement incluse dans la corticale et mesure 1 centimètre de diamètre. La corticale a une structure très modifiée, « formant un véritable chaos ». L'auteur ne signale aucune capsule fibreuse séparant les deux tissus. A en juger d'après les dessins qui accompagnent sa description, elle ne semble pas exister et la tumeur se continue directement avec le parenchyme environnant.

Weissenfeld en cite un cas personnel sans en donner grande description. La tumeur se trouvait aussi dans la corticale et était à peine visible à l'œil nu.

Dietrich et Siegmund ont trouvé un lipome de la grandeur d'une noix, situé dans un adénome de la corticale, fortement pigmenté.

La tumeur de Van Dam mesurait $12,5 \times 7,8 \times 5,7$ centimètres. Elle était faite uniquement de tissu graisseux.

Brückanow signale une tumeur discoïde de 20 millimètres de diamètre et de 4 millimètres d'épaisseur. Elle est composée de tissu graisseux habituel, entouré presque partout d'une capsule fibreuse, mais entre les cellules lipomateuses, il remarque la présence de cellules de la corticale.

Le cas de Marchetti ressemble beaucoup au nôtre. La tumeur n'a pas de capsule et se trouve logée dans un adénome. Il en est de même pour celui de Dietrich et Siegmund. Quant à celui de Brückanow, il peut se superposer assez exactement au nôtre : présence d'une capsule incomplète, cellules corticales incluses dans la tumeur. Les descriptions des

cas de Weissenfeld et Van Dam sont insuffisantes pour permettre une critique et se faire une opinion.

De cette courte liste et de notre brève description, il ressort toutefois que les lipomes de la surrénale constituent de vraies raretés et même qu'ils n'existent peut-être pas du tout. Il s'agit sans doute toujours de pseudo-lipomes, c'est-à-dire d'adénomes dont les éléments surchargés de graisse ont pris l'aspect des cellules adipeuses.

BIBLIOGRAPHIE

DIETRICH et SIEGMUND : « Die Nebenniere und das chromaffine System », *in Handbuch der speziellen pathologischen Anatomie und Histologie*, t. 8, 1926.

MARCHETTI : « Beitrage zur Kenntnis der patholog. Anat. der Nebennieren » (*Virchow's Archiv*, 1904, p. 177).

WEISSENFELD : « Zur Pathologie der Nebenniere » (*Beitrage zur pathol. Anatomie und zür allg. Pathologie*, Bd. 70, 1922, fig. 516).

BRÜCKANOW : *Zeitschrift für Heilkunde*, t. XX, 1902.

MASSON : *Les Tumeurs*, Paris, 1924.

ANALYSES

VAISSEAUX

GARGANO. — Importance des gaines vasculaires dans l'établissement du processus variqueux. — *Annali italiani di Chirurgia*, anno 6, fasc. 12, déc. 1927, pp. 1215 à 1254.

Les recherches de l'auteur ont été faites sur des veines extirpées au cours d'opérations pour varices ou varicocèle. L'évolution du processus variqueux peut être différente suivant le calibre des vaisseaux.

Si l'on considère les altérations des veines de gros et moyen calibre, on voit que la membrane élastique interne est indemne dans les premiers stades de la maladie: en dehors de cette membrane, la tunique moyenne présente des altérations de l'élément musculaire, caractérisées par des dégénérations multiples des fibroblastes ; on y rencontre des lésions cytoplasmiques et nucléaires : le noyau est moins bien coloré aux réactifs de la chromatine; il est même parfois éclaté et sa substance se répand dans le sarcolemme de la cellule; du côté du cytoplasme, il y a une amphophilie assez nette. Au fur et à mesure que le processus augmente d'intensité, les îlots de tissu musculaire dégénéré augmentent de nombre, et bientôt le tissu musculaire est remplacé par du tissu connectif jeune. Il existe en outre une régénération des éléments élastiques qui constituent la membrane limitante externe : dans les sections transversales du vaisseau, on voit que des fibres élastiques s'en détachent radialement, rejoignant le système élastique de la tunique moyenne et se juxtaposant au système élastique adventitiel, lui aussi hypertrophié et hyperplasié ; à cette étape de la lésion, la tunique adventitielle se distingue difficilement des gaines vasculaires qui prennent contact intime avec elle et se font plus denses autour d'elle. En somme, c'est de cette régénération véritable du tissu élastique veineux que dépend la compensation des altérations musculaires signalées plus haut.

A un stade plus avancé, les fibres élastiques subissent, elle aussi, un processus de dégénérescence morphologique et chimique; ces altérations sont le fait de la production désordonnée de fibres élastiques périadventitielles qui envahissent la paroi veineuse et s'y répartissent irrégulièrement; ces éléments élastiques, qui ont leur point de départ dans la gaine vasculaire, tendent par leur contraction à élargir la lumière du vaisseau : une fois la varice créée, son développement se poursuit régulièrement, puisque la régénération et l'hyperplasie de ses nouveaux éléments ne fait que s'accroître. Dans les veines de petit calibre, l'abondance du tissu connectif néoformé et la relative minceur des faisceaux élastiques périadventitiels ne permet pas une dilatation de la lumière vasculaire qui, au contraire, va sans cesse en diminuant : la veine finit

par se transformer en un nodule de tissu connectif jeune oblitéré, mais non thrombosé. Lorsque la thrombose survient, elle n'est jamais primitive et elle succède à des altérations de la tunique interne indépendantes du processus variqueux, résultant au contraire de légers processus inflammatoires.

En somme, ces lésions veineuses peuvent être rapprochées des lésions artérielles produites par l'intoxication adrénalinique.

OLIVIERI.

RALLO. — Sur quelques néoformations endovariqueuses. — *Annali italiani di Chirurgia*, anno 7, fasc. 5, 31 mai 1928, pp. 452 à 464.

Il s'agit de petits cordons blanchâtres minces, cylindres qui, en forme de brides ou de cordons, s'étendent d'une paroi à l'autre des veines variqueuses; leur base d'implantation sur la paroi du vaisseau est généralement conique et régulière. Lorsqu'on fixe une veine variqueuse après lavage soigneux externe et interne au sérum, on voit des altérations macroscopiques de degrés divers : la surface interne est grise, à reflets nacrés ; la couche interne n'est pas lisse, mais parsemée de crêtes rugueuses; dans la partie du vaisseau qui touche aux ectasies, on trouve de petits cordons cylindriques qui s'insèrent sur la paroi veineuse au moyen d'une petite tuméfaction faisant saillie dans la lumière vasculaire: la zone d'implantation est conique et régulière: les cordons signalés plus haut vont d'un bout de la paroi à l'autre et peuvent se présenter uniques ou bipartites ; ils ne se trouvent jamais dans un plan normal par rapport à l'axe longitudinal du vaisseau.

Au microscope, on constate que la zone d'implantation sur la muqueuse de ces cordons est constituée par des fibres élastiques en grand nombre qui forment une couche ininterrompue et revêtue d'un endothélium néoformé; il n'y a pas traces de fibres musculaires. De cette base partent des prolongements élastiques qui occupent la jetée fibreuse intravasculaire, où ils s'entremêlent avec une trame connectivale et dont le revêtement endothélial se continue avec l'endothélium veineux.

Ce processus se rencontre assez fréquemment, surtout au niveau des veines de calibre relativement gros; dans les petites veines, en effet, on rencontre plutôt des altérations phlébitiques (thromboses et même phlébosclérose à type oblitérant). Dans les examens anatomiques de veines normales, l'auteur n'a jamais rencontré de déformations semblables.

Il ne saurait être question de valvules, même atrophiées ; on doit admettre qu'il s'agit de productions nouvelles dues à l'état pathologique dans lequel se trouve la veine ectasique, avant même l'ectasie confirmée.

OLIVIERI

BERNHEIM (B.-M.) et SACHS (L.). — Note sur la circulation collatérale dans les affections vasculaires des membres inférieurs (Notes on the collateral circulation in blood-vessel diseases of the lower extremities). — *Annals of Surgery*, vol. LXXXVI, 1927, pp. 417-424, avec 16 fig.

Les auteurs ont étudié les vaisseaux du nerf sciatique et de ses branches sur plusieurs membres inférieurs atteints de lésions des artères principales avec ou sans gangrène. Tandis que dans un membre normal les

vaisseaux du nerf sciatique sont toujours petits et exclusivement interfasciculaires, dans les membres atteints de troubles circulatoires ces vaisseaux sont nombreux, volumineux, visibles sur les coupes, non seulement entre des faisceaux nerveux, mais encore au sein même des faisceaux. Il faut noter d'ailleurs que cette voie collatérale importante des artères du nerf sciatique est toujours beaucoup moins atteinte par les altérations pariétales qui frappent les autres vaisseaux du membre et jamais thrombosée.

C'est la confirmation par une bonne étude anatomo-pathologique de faits qui sont bien connus.

P. MOULONGUET.

VANNUCCI et FRANCESCHINI. — Sur l'embolie graisseuse. — *Archivio italiano di Chirurgia*, vol. 16, fasc. 6, nov. 1926, pp. 585 à 675.

Cet important travail, basé sur un très grand nombre d'expériences faites sur le lapin (cinquante-six sont décrites en détail et l'auteur ne relate que les cas les plus démonstratifs), a permis à Vannucci et Franceschini de formuler les conclusions suivantes :

A) Pour provoquer sûrement la mort de l'animal en employant comme matériel d'injection de la graisse homologue à la température de 35-40°, la voie de la fémorale, et comme vitesse d'injection trente secondes pour 1 cmc. 5, il faut au minimum 1 cmc. 5 par kilo de poids. La dose nécessaire pour produire la mort est à peu près invariable quand on injecte par l'artère fémorale; elle diminue très fortement si on prend la voie carotide ; de même, la dose mortelle est encore plus petite si on a réduit artificiellement la surface respiratoire. Au contraire, la dose augmente légèrement si on a soutenu l'animal avec des cardiocinétiques, ou si on introduit la substance grasse par la veine de l'oreille ou par la voie des veines mésentériques.

B) Au point de vue anatomique, les lésions essentielles sont une stase énorme dans le système des veines caves ; par suite d'une insuffisance auriculo-ventriculaire droite, les embolies graisseuses, même si l'animal est mort très rapidement, sont présentes dans tous les organes et en quantité décroissante dans l'ordre suivant : poumon, foie, cœur, encéphale, rein et rate. On trouve, au point de vue histologique, assez fréquemment l'œdème pulmonaire, et les artères pulmonaires sont entourées d'un manchon hémorragique par suite d'une lésion probable des vasa vasorum : il est rare qu'un infarctus suive l'embolie.

C) Les recherches physiologiques très précises démontrent d'une façon absolue la prééminence des altérations cardiaques sur les lésions respiratoires : elles sont en effet plus promptes, plus profondes et plus durables.

Il faut tenir compte, dans les résultats expérimentaux, des propriétés physiques de la substance graisseuse, tels que sa densité, son point de fusion, sa viscosité et sa tension superficielle.

On peut donc conclure que, dans l'embolie graisseuse expérimentale, la mort survient par un déséquilibre hydraulique que le cœur, et en particulier le cœur droit, ne parvient pas à surmonter. Bien différente est la mort chez l'homme dans les conditions ordinaires de l'embolie graisseuse, comme on la voit dans les fractures, par exemple. Tout diffère:

les conditions et les signes morbides; la quantité de graisse qui pénètre dans le courant circulatoire, qui est indubitablement très inférieure à celle qui produit la mort dans l'embolie expérimentale; en même temps que les globules graisseux peuvent pénétrer dans le torrent circulatoire des corpuscules organiques, et même d'autres substances inconnues.

Aucune des théories invoquées pour expliquer la mort par embolie graisseuse ne peut avoir une valeur absolue, pas plus la théorie pulmonaire que la théorie cardiaque (bien qu'elle soit d'accord avec les faits expérimentaux) ; les théories cérébrale et rénale ne peuvent s'appliquer qu'à des cas particuliers.

L'embolie graisseuse comme on la voit chez l'homme est tenue par les auteurs pour incapable de provoquer la mort par elle-même : un autre facteur doit intervenir; quand il y a eu un grave traumatisme, le shock est certainement ce facteur; si, au contraire, il n'y a pas eu de traumatisme, il faut faire jouer un rôle à l'état morbide, fondamental. De toutes manières, les toxines provenant du foyer traumatique jouent le rôle primordial dans les premiers groupes de faits.

OLIVIERI.

JERSON (P.-N.). — Contracture ischémique (Ischaemic contraction). — *Annales of Surgery*, 1926, vol. 84, p. 785, avec 6 fig.

Après avoir rappelé l'évolution et les signes de la contracture ischémique ou maladie de Volkmann, Jerson en énumère les explications pathogéniques et rapporte ses expériences personnelles. Il a utilisé le chien. Dans une première série d'expériences, il a essayé de produire une constriction très marquée et prolongée par des bandages, plâtres, etc., sans aucun résultat. Dans une deuxième série, il a placé une bande d'Esmarch et l'a maintenue jusqu'à vingt-quatre heures : la griffe de l'extrémité existant à l'ablation de l'appareil n'a pas duré plus de deux à trois jours. Dans une troisième série, il a lié la veine fémorale, ou bien pratiqué une circumvallation profonde sur le tiers du périmètre crural: dans ces cas, et surtout lorsque ligature et incision circonférentielle étaient réunies, une déformation en griffes des orteils avec rigidité musculaire se produisait, mais là encore était spontanément curable. C'est par l'application de la bande d'Esmarch sur le membre cicatrisé après les opérations précédentes que Jerson a reproduit dans quelques cas l'aspect tout à fait typique de la maladie de Volkmann, et cette fois incurable, puisqu'elle persistait au bout de dix-huit mois.

Dans une autre série d'expériences, on a tenté de prévenir l'apparition de la contraction ischémique. Après avoir lié la veine fémorale et appliqué la bande d'Esmarch, on rouvrait la cicatrice et on évacuait les liquides épanchés, puis on suturait sur deux drains. Dans ces conditions, jamais la contracture ischémique ne s'est produite. Et ceci peut être une indication utile pour le traitement préventif de la maladie de Volkmann chez l'homme, lorsqu'on assiste, par exemple en enlevant un appareil plâtré trop serré, à ses toutes premières phases.

P. MOULONGUET.

TORRACA. — La ligature d'une artère représente-t-elle un fait irréparable? — *Archivio italiano di Chirurgia*, vol. 23, fasc. 6, juin 1929, pp. 693 à 723.

Sous anesthésie générale chez le chien, on isole en un premier temps l'artère, que l'on lie avec un fil de catgut ou un fil de soie : au bout d'un temps variable, on retire les fils de ligature et on sacrifie les animaux après une seconde période de temps, afin de faire un examen histologique de l'artère ligaturée.

Dix-neuf expériences ont été faites suivant cette méthode générale. On a lié les carotides ou les fémorales, parfois les deux artères, en même temps ; les fils ont été enlevés après un temps variant de dix-huit à cent vingt heures après la ligature. Dans treize cas, la circulation du sang s'est rétablie et l'examen histologique de l'artère fait après un intervalle de deux à soixante jours montre une lumière parfaitement perméable, la lésion produite par le fil en voie de guérison et aucune trace de thrombus sanguin.

Sur neuf expériences de ligature maintenue pendant dix-huit à soixante-douze heures, on a eu un seul cas d'occlusion thrombotique contre huit cas de rétablissement de la circulation. Sur dix expériences de ligature prolongée de quatre-vingt-seize à cent vingt heures, il y a eu, au contraire, cinq cas de thrombose, ce qui indique que les probabilités de rétablissement circulatoire diminuent avec le temps.

La formation de thrombus s'est vérifiée toutes les fois qu'on a utilisé, la ligature avec un fil double ou un fil de soie ; chez tous les animaux sauf un, la guérison opératoire s'est faite par première intention, ce qui élimine le facteur infection invoqué autrefois dans la constitution des thrombus.

On peut donc conclure que, lorsque la ligature n'a pas été maintenue assez longtemps pour qu'à l'occlusion mécanique s'ajoute la formation d'un thrombus, il n'y a pas de résultat définitif.

OLIVIERI.

JEANNIN. — Etude expérimentale des modifications apportées dans l'évolution d'une phlébite par l'introduction dans l'organisme de substances anticoagulantes. — *Lyon-Médical*, 1928, t. 142, p. 8.

Ce travail fait dans le laboratoire de Policard, à Lyon, met en lumière un fait capital, l'association de deux facteurs, l'un général, l'autre local, dans la production des thrombus veineux. Jeannin utilise comme facteur local une solution salicylée concentrée, injectée dans la veine. Aussitôt après cette injection, certains animaux reçoivent de l'extrait de tête de sangsue par voie intraveineuse et par voie sous-cutanée; les autres animaux sont les témoins. Au bout de trois, huit et vingt jours, un animal témoin et un animal hirudinisé sont sacrifiés.

Sur les coupes histologiques de la veine fémorale où avait été faite l'injection coagulante salicylée, on suit la marche des phénomènes. Sous l'influence de la solution caustique, on assiste d'abord à la desquamation presque totale de l'endothélium et à une infiltration de la paroi veineuse par de l'œdème et par des leucocytes éosinophiles. A partir de ce stade, l'évolution change complètement chez les témoins et chez les hirudinisés. Chez les témoins, la lumière de la veine est obstruée par un réticulum

fibrineux ; ce réticulum est organisé, tunellisé par des néo-vaisseaux et la paroi de la veine elle-même se différencie, les fibres musculaires lisses devenant des fibroblastes.

Chez les hirudinisés, l'endothélium desquamé forme de grosses cellules arrondies qui restent dans la lumière du vaisseau ; aux dépens de ces éléments, un nouvel endothélium se reforme qui, le huitième jour, a un aspect très spécial, presque syncitial, avec de gros éléments à protoplasma trouble et à noyaux volumineux. Peu à peu ces éléments se transforment en endothélium normal ; l'infiltration leucocytaire disparaît et le vingtième jour la veine est redevenue normale. C'est l'absence de caillot intravasculaire qui a permis cette réparation.

En l'absence du facteur général de coagulation, l'action même puissante, d'un caustique local ne produit donc pas de thrombose veineuse.

P. MOULONGUET.

CHIRON. — La thromboangéite oblitérante. — *Archivio italiano di Chirurgia*, vol. 23, fasc. 2, février 1929, pp. 227 à 279.

Les recherches expérimentales entreprises par l'auteur ont eu pour but de vérifier le bien-fondé de l'hypothèse émise par Oppel, et suivant laquelle la maladie a pour cause principale un hyperfonctionnement de la glande surrénale, cette théorie ayant pour corollaire la surrénalectomie.

Deux sortes d'expériences furent faites sur le lapin : tantôt on isole la cuisse entre deux lacs élastiques, et l'on fait dans l'épaisseur du muscle une injection d'une solution d'adrénaline à 0,40 % (1 centimètre cube); les lacs sont enlevés une demi-heure après l'injection. Tantôt on injecte l'adrénaline directement dans la veine ou l'artère fémorale, artificiellement isolée de la grande circulation au moyen d'un lien temporaire enlevé trente minutes après.

Dans la première série, on voit s'établir le syndrome clinique et histologique de la thromboangéite oblitérante : les lésions sont surtout marquées dans les capillaires, les veines et les petits vaisseaux. Il s'agit de thromboses étendues avec adhérence de l'endothélium au thrombus, infiltration leucocytaire autour des vaisseaux, épaississement des parois, qui sont infiltrées d'amas leucocytaires.

Quand le toxique est introduit directement dans le gros vaisseau, les lésions sont naturellement au maximum à ce niveau : l'artère fémorale apparaît très épaissie et contractée de manière à présenter une lumière oblitérée; la lumière vasculaire est occupée par un caillot qui montre des foyers miliaires : en certaines zones de la périphérie, on trouve une cellule géante; les fibres élastiques ne sont pas augmentées dans la paroi ; en outre, tous les tissus périvasculaires se montrent infiltrés de leucocytes. Dans certaines expériences, le caillot se montre en voie d'organisation et est parcouru par de nombreux petits vaisseaux.

En somme, il y a parfaite identité entre les lésions caractéristiques de la maladie de Buerger et les lésions produites par l'adrénaline en expérience. L'auteur se garde bien cependant de conclure que l'adrénaline est le seul facteur étiologique de la thromboangéite ; l'adrénaline, dans ses expériences, a agi non comme vaso-constricteur, mais comme toxique, ce qui explique l'intensité des lésions et leur action dégénéra-

tive sur les parois vasculaires. Du reste, l'auteur croit que l'action des glandes endocrines est rarement isolée, et il entrevoit une action du pancréas et peut-être aussi de la glande ovarienne.

Après l'exposé de ses recherches expérimentales, l'auteur décrit quelques cas de maladie de Buerger observés par lui et qui ne présentent rien de nouveau au point de vue anatomo-pathologique.

OLIVIERI.

KLEMPERER (P.). — Transformation caverneuse de la veine porte et maladie de Banti. — *Archives of Pathology*, vol. VI, n. 3, sept. 1928, pp. 353-377, avec 7 fig. et microphotographies. (Bibliographie.)

L'auteur rapporte l'histoire d'une malade de quarante et un ans, opérée de splénectomie pour maladie de Banti. La mort survint sept ans après l'intervention. Les suites opératoire avaient été compliquées de plusieurs thromboses; au cours des années qui suivirent, la malade présenta de l'ascite et des hémorragies gastriques répétées. Lors d'une transfusion sanguine, elle mourut subitement. L'autopsie montra que la mort était due à une embolie de l'artère pulmonaire et de ses branches. Elle révéla une thrombose ancienne de la veine porte et de ses tributaires, ainsi que des branches de veines rénales. Au niveau du hile du foie, la veine porte était oblitérée par un bouchon conjonctif recanalisé; tout autour de ce vaisseau, il existait une atmosphère conjonctivo-graisseuse criblée d'une telle quantité de lumières vasculaires qu'elle présentait absolument l'aspect du tissu caverneux.

Du vivant de la malade, l'examen du sang, pratiqué à de nombreuses reprises, avait montré une exagération considérable du nombre des plaquettes sanguines, qui atteignait jusqu'à 1.500.000. Après une discussion, où il passe en revue les divers cas analogues existant dans la littérature, l'auteur considère cette thrombocytémie comme la cause de l'oblitération portale. La thrombose de la veine porte ne pouvait, entre autres causes, reconnaître comme origine une infection opératoire, car la veine splénique prélevée au cours de la splénectomie était oblitérée elle-même par un thrombus d'organisation déjà ancienne.

Sans tirer de conclusions absolues de l'étude de ce cas, Klemperer attire l'attention sur l'importance de la numération des plaquettes quant aux indications opératoires. Non seulement la thrombocytémie n'est pas améliorée par la splénectomie, mais encore cette opération paraît mettre en danger la vie du malade.

P. PAVIE.

KRYLOFF (E.) (Smolensk). — **L'inflammation purulente du canal thoracique** (Zur Frage der eitrigen Entzündung des Ductus thoracicus). — *Virchow's Archiv*, vol. 266, fasc. 1, pp. 1-4 ; 1927.

Chez un homme de vingt-neuf ans qui a été rapidement emporté par une grippe pulmonaire, on trouve à l'autopsie, en dehors des lésions caractéristiques de la grippe des voies aériennes supérieures, une inflammation purulente du canal thoracique. Dans les frottis et dans les cultures, on trouve un streptocoque hémolytique qui a dû pénétrer dans l'organisme par une plaie infectée du pied gauche. Les streptocoques ont déterminé

une lymphadénite et une lymphangite du membre correspondant. Habituellement, dans ces conditions, les microbes passent par le canal thoracique dans la circulation sanguine et produisent une septicémie aiguë. Dans des cas très rares, ils s'arrêtent dans le canal thoracique, provoquent à ce niveau une inflammation suppurée qui se propage de proche en proche vers le médiastin et vers les plèvres.

J. STOLZ.

RATE

AMORMINO. — Recherches expérimentales sur la régénération de la rate chez le chien. — *Archivio italiano di Chirurgia*, vol. 20, fasc. 5, n. 6, pp. 559 à 585.

Dans la première partie de ce travail, l'auteur démontre expérimentalement la régénération de la rate dans les blessures partielles de cet organe ; il a pratiqué, au niveau du bord interne de la rate chez le chien, une perte de substance cunéiforme, et il a disposé sur chaque face cruentée un fil de soie ; il a sacrifié l'animal deux mois et demi après l'opération et il a constaté que le vide cunéiforme a disparu et que le bord interne est redevenu très régulier : au microscope, le tissu de nouvelle formation ne se distingue du reste de la rate que par une intense réaction lymphoïde circonscrite avec des amas énormes de lymphatiques semblables à des follicules de Malpighi hyperplastiques. Les fils de soie, impossibles à couper au rasoir, se révèlent sur les coupes par les cellules géantes qui se sont disposées autour d'eux comme autour de corps étrangers.

Dans une seconde série d'expériences qui ont porté sur trente-quaire chiens, l'auteur a voulu étudier le processus de régénération, et pour cela il a procédé à des splénectomies totales, à des greffes et d'autres méthodes sur lesquelles il est revenu à la fin de son travail.

Deux animaux ont subi la splénectomie totale : on a constaté la présence de nodules hémolymphatiques dans la cavité péritonéale et un réveil hématopoïétique notable dans le foie et le rein. Ces nodules se distinguent du tissu splénique normal et adulte par une plus grande richesse en globules rouges qui sont intimement mêlés aux éléments lymphoïdes et, en certains points, sont contenus dans des sinus amples et délimités par un endothélium ; en outre, les cellules sont disposées dans un désordre marqué et il existe des vaisseaux néoformés et des éléments lymphoïdes dans le tissu connectif lâche de l'épiploon contigu. Ces différences sont les mêmes que dans le tissu de régénération de la perte de substance cunéiforme signalée plus haut. La présence de magacaryocytes achève de rapprocher ces nodules de la rate normale et les éloigne de nodules hémolymphatiques simples.

L'épiploon doit être considéré comme jouant un rôle primordial dans la régénération du tissu splénique : le mode de cette régénération est la gemmation : dans un premier stade, on voit se former dans l'épiploon des

plexus de capillaires sanguins et la trame connectivale situé entre ces vaisseaux s'infiltre d'éléments lymphoïdes ; dans un second stade, les capillaires s'élargissent et le tissu lymphoïde s'accroît ; enfin les globules rouges diminuent de quantité et les éléments lymphatiques s'organisent en pulpe et follicules.

Cependant d'autres organes peuvent aussi jouer un rôle : l'auteur a réussi à éliminer le grand épiploon : dans une expérience, un plastron de graisse propéritonéale a été appliqué sur la perte de substance splénique et, dans les mailles du tissu graisseux, on a vu apparaître un processus régénératif ; en outre, dans le foie et les reins, on a trouvé des foyers de reviviscence hémopoïétique, ainsi que sous l'albuginée du testicule.

OLIVIERI.

HALPERIN (D.) (Moscou). — **Un cas rare d'hémosidérose splénique de type peu habituel** (Ein Fall von eigenartiger Eisenablagerung in der Milz). — *Centralblatt für allgemeine Pathologie u. patholog. Anatomie*, vol. 43, n. 7, pp. 294-296 (1928). 2 microphotographies.

Dans la rate, on observe habituellement les dépôts des pigments ferriques, soit dans les cellules réticulaires, soit dans les interstices, sous forme d'une imbibition diffuse des fibres collagènes et élastiques par phosphate de fer. Cette imbibition se fait dans le tissu conjonctif de la capsule et des trabécules, dans les cicatrices (surtout après les infractus), ou dans les foyers scléreux périartériels.

L'auteur, contrairement à ce que nous venons de dire, a trouvé dans un cas uniquement une imbibition diffuse et exclusive du stroma réticulaire de la rate par un pigment ferrique. C'était chez un homme de soixante-quatre ans, ayant succombé à une septicémie chronique accompagnée d'hémoglobinurie et d'ictère hémolytique, chez qui on a trouvé à l'autopsie une thrombendomyocardite avec stase, une néphrite épithéliale et une splénomégalie infectieuse subaiguë.

Ces fibres réticulées imbibées par le fer répondent exactement aux fibres grillagées mises en évidence par la méthode de Bielchowsky.

J. STOLZ.

HOUCKE. — Contribution à l'étude anatomo-pathologique de la tuberculose de la rate, thèse de Lille, 1928, 134 pp., 2 panches.

On trouvera dans ce travail une revue générale anatomo-pathologique de la tuberculose splénique, et cinq observations bien étudiées, où l'examen de la rate a pu être fait tout de suite après la mort dans de bonnes conditions.

A propos de ses observations, l'auteur insiste sur quelques points spéciaux : la surcharge hémosidérique, qui est fréquente, la dégénérescence amyloïde, et surtout deux transformations portant sur la fonction hématogène de la rate : la réaction myéloïde et la réaction macrophagique. La réaction myéloïde de la rate, démontrée par Dominici dans la tuberculose splénique expérimentale, existe également chez l'homme, et Houcke a pu le démontrer grâce à la bonne fixation de ses pièces ; il a vu les étapes de la transformation du splénoblaste en myéloblaste. Cette réaction

explique assurément pour une part la polyglobulie rencontrée assez fréquemment dans la tuberculose de la rate.

A l'inverse, la réaction macrophagique, qui est plus rare, a certainement son rôle dans les anémies symptomatiques de certaines formes de tuberculose splénique.

P. MOULONGUET.

NOVAK. — Les grands kystes non parasitaires de la rate (Large single [non parasitée] cysts of the spleen). — *Surgery, Gynecology a. Obstetric*, vol. XLV, n. 5, nov. 1927, pp. 586 à 589 ; 3 fig.

A l'occasion d'un cas personnel, Novak rappelle qu'à côté des kystes dermoïdes et des kystes échinococciques, la rate peut être le siège de grands kystes non parasitaires classés, d'après Fowler, en :

1° Traumatiques (grands kystes hémorragiques ou séreux, petits kystes par inclusion péritonéale) ;

2° Inflammatoires (tuberculose splénique, périsplénite du paludisme, du kala-azar, etc., aboutissant à l'enfouissement de fragments endothéliaux à la surface de la rate) ;

3° A type dégénératif (suites d'infarctus avec nécrose ;

4° Ectasiques (dilatations des sinus spléniques) ;

5° Néoplasiques (lymphangiomes et hémangiomes).

A vrai dire, l'examen anatomique ne permet que rarement de rattacher nettement chaque cas à un type défini ; dans cette nouvelle observation, la paroi du kyste, à l'intérieur duquel se ramifient de nombreuses travées non cloisonnantes, est de structure fibreuse dense, et montre, à ses régions les plus épaisses, de vastes zones hémorragiques. Ceci pourrait être interprété en faveur d'une étiologie traumatique, malgré l'absence d'antécédents en ce sens. Une assise de cellules épithéliales cubiques tapisse intérieurement le kyste, mais de façon discontinue seulement.

P. MICHON.

BRANDBERG (Rudolf). — Contribution à l'étude des kystes non parasitaires de la rate. — *Acta Chirurgica Scandinavica*, vol. LXIII, fasc. 4-5, 26 juin 1928, pp. 346-373, avec 3 photographies et bibliographie.

L'auteur décrit tout d'abord deux cas de lymphangiome kystique de la rate. Dans l'un de ces cas, la rate, considérablement augmentée de volume, présentait l'image de la dégénérescence polykystique complète. Le malade mourut un an environ après l'ablation de la rate, et l'autopsie permit de constater la présence de formations kystiques analogues au niveau du foie. D'après Brandberg, les tumeurs hépatiques ne doivent nullement être considérées comme des métastases de la tumeur splénique ; toutes deux sont le fait d'une anomalie de développement congénitale. Enfin, ce qu'on est convenu d'appeler dégénérescence polykystique de la rate a toujours pour cause une production néoplasique vraie.

Brandberg rapporte ensuite un cas de grand kyste solitaire de la rate, contenant à peu près deux litres d'un liquide limpide jaune. Il s'agissait d'un pseudo-kyste sans revêtement endothélial et dont la cause ne peut être déterminée. La splénectomie fut suivie d'un bon résultat.

Le quatrième cas observé par l'auteur est très intéressant : il s'agit

d'une métastase splénique de kystes mucoïdes papillaires de l'ovaire ; vingt-cinq années s'étaient écoulées entre l'ablation des kystes de l'ovaire et celle de la rate. La métastase splénique a dû vraisemblablement se faire par suite d'un ensemencement péritonéal. La malade reste en parfaite santé depuis la splénectomie, qui date de deux ans. Les recherches de l'auteur ne lui ont permis de retrouver dans la littérature qu'un seul cas de ce genre, celui rapporté par Schultze-Henbach en 1921.

P. PAVIE.

LEREDER (M.). — Splénomégalie lipoïdique de Niemann (Lipoid cell splénohepatomegaly [Niemann]. — *Archives of Pathology*, juillet 1928, t. VI, n. 1, pp. 90-95, avec 3 fig.

Une splénectomie faite chez l'enfant a permis d'obtenir la pièce. L'opération fut suivie de mort.

La rate pèse 480 grammes, elle est ferme, de couleur jaune avec des points rouges ou blancs, mais sans infarctus.

A l'examen microscopique, rien ne rappelle la structure de la rate ; tout au plus voit-on quelques éléments lymphoïdes centrés par une artériole, restes des follicules de Malpighi. Les vaisseaux sinusiens sont, eux aussi, reconnaissables, mais noyés dans un tissu homogène formé de grandes cellules polyédriques qui forment la presque totalité de l'organe.

Ces cellules sont des histiocytes granuleux. Les caractères coloratifs de leurs granulations sont données ici en détail. Elles sont formées de lipoïdes, mais de lipoïdes assez spéciaux, insolubles dans les solvants usuels et par conséquent visibles sur les préparations à la paraffine, non colorés par le bleu de Nil, colorés irrégulièrement par le Ciaccio. Leur caractérisation histochimique précise n'est d'ailleurs pas tentée.

Ce qui permet surtout de distinguer la splénomégalie lipoïdique de Niemann de la splénomégalie de Gaucher, c'est surtout la formation des éléments cellulaires anormaux au niveau de la pulpe dans la rate de Niemann, aux dépens des sinus dans la rate de Gaucher.

P. MOULONGUET.

WELT (Sarah), ROSENTHAL et OPPENHEIMER. — Splénomégalie de Gaucher. Etude particulière des lésions osseuses (Gaucher's Splenomegaly. With special reference to Skeletal changes). — *Journ. of the Amer. Med. Assoc.*, 1929, n. 8, p. 637.

Les auteurs, à l'occasion de onze cas personnels de maladie de Gaucher, rappellent les principales caractéristiques de l'affection et les diverses théories invoquées pour expliquer son apparition.

Ils insistent beaucoup sur les modifications osseuses associées à la maladie de Gaucher. Décrites en premier par Pick (1922), elles existaient chez six de leurs malades, et peuvent avoir le même caractère familial que la splénomégalie. Dans un premier stade, aigu, elles peuvent simuler l'ostéomyélite au point qu'un malade de Moschcowitz fut opéré. Puis ce sont surtout des lésions déformantes : gibbosité, tuméfaction de l'os, arthrite déformante de la hanche. Les fractures spontanées ne sont pas rares.

Klercker (1927) et Junghagen (1926) sont les premiers à avoir décrit l'aspect radiographique de ces lésions chez un enfant de trois ans, atteint de maladie de Gaucher avec syndrome de coxavara. La recherche systématique de ces déformations montre qu'elles sont fréquentes, caractérisées surtout par l'épaississement de l'extrémité inférieure du fémur, les déformations de la tête fémorale et des corps vertébraux, et par des zones de raréfaction osseuse plus ou moins étendues, expliquant les fractures spontanées. Tous les os peuvent être atteints, et souvent l'association de l'épaississement global d'une région osseuse, avec amincissement de la corticale et raréfaction centrale, donne aux radiographies un aspect caractéristique. L'épaississement bilatéral des extrémités inférieures du fémur existant chez quatre des six malades observés ici, et seule lésion osseuse chez deux d'entre eux, doit être recherchée comme adjuvant du diagnostic dans les splénomégalies qui ne font pas leur preuve ; c'est sans doute une lésion précoce précédant la raréfaction et l'aspect vacuolaire de l'os, les déformations et les fractures spontanées n'étant que les conséquences de la raréfaction.

L'examen histologique révèle la présence de cellules de Gaucher dans la moelle osseuse des malades chaque fois qu'on la recherche, avec une abondance plus ou moins marquée qui semble indépendante du degré des lésions. Il n'est pas fait mention des lésions histologiques du tissu osseux proprement dit.

P. GAUTHIER-VILLARS.

WRIGHT. — Hémangiome malin primitif de la rate avec multiples métastases hépatiques (Primary malignant hemangioma of the spleen with multiples liver metastasis). — *Amer. Journ. of Pathology*, nov. 1928, t. IV, n. 6, p. 507.

La tumeur splénique et les métastases hépatiques sont caractérisées dans cette observation par la prolifération de cellules de type endothélial avec néoformation de cavités pseudo-kystiques emplies de sang, dont les parois sont accidentées de prolongements papillaires bordés de cellules endothéliales. Les caractères de malignité abondent au niveau de ces formations. En d'autres points, au contraire, la tumeur est formée d'éléments vasculaires du type de l'hémangiome fibreux. L'auteur insiste sur les caractères histologiques très anormaux de cette tumeur et sur sa rareté.

P. GAUTHIER-VILLARS.

SANG

BYKOWA (O.). — Purpura thrompénique. — *Virchow's Archiv*, vol. 268, fasc. 3, juillet 1928, pp. 606-614.

Description de deux cas de purpura thrompénique.

Cas I. — Homme de trente et un ans, purpura généralisé depuis quatre ans.

Examen du sang : globules rouges, 4.800.000 ; globules blancs, 6400, dont 25 % de lymphocytes et 2 % d'éosinophiles. Trombocytes, 64.200. Le malade meurt après splénectomie.

L'examen histologique montre une transformation myéloïde étendue de la moelle graisseuse, de la rate et des ganglions lymphatiques. Partout, dans le tissu myéloïde, les mégacaryocytes sont nombreux et bien conservés. Il existe une prolifération intense du tissu réticulo-endothélial dans tous les organes hématopoïétiques.

Cas II. — Homme de quarante ans, souffre depuis six mois de troubles dyspeptiques et d'anorexie ; depuis un mois, apparition de taches purpuriques.

Examen du sang. — Globules rouges, 3.250.000 ; globules blancs, 4.000, dont 90 % de lymphocytes, absence totale de plaquettes. Le malade succombe peu après, par suite d'une hémorragie cérébrale.

L'examen histologique montre une absence totale de transformation myéloïde, une atrophie de la moelle rouge et blanche, des mégacaryocytes; là encore, on note une prolifération intense du tissu réticulo-endothélial, avec formation de beaucoup de macrophages libres.

L'auteur conclut que la thrombopénie essentielle ne peut pas être considérée comme une lésion isolée des mégacaryocytes. Elle est la conséquence d'une lésion intéressant l'appareil hématopoïétique dans sa totalité. La thrombopénie essentielle peut se rapprocher de très près de l'aleucie hémorragique.

CH. OBERLING.

SEEMANN (G.). — Leucémie à micro-myéloblastes avec proliférations tumorales (Ein eigentümlicher Fall von Mikromyelablastenleukämie mit geschwulstartigen Wucherungen). — *Virchow's Archiv*, vol. 261, fasc. 2, pp. 533-543.

Une femme de trente-cinq ans, malade depuis trois semaines, meurt après avoir présenté une anémie grave (1 million d'érythrocytes avec 38 % d'hémoglobine) et une leucocytose de 14500 (55 % lymphoïdocytes et 36 % lymphocytes). L'autopsie montre une tumeur médiastinale, une infiltration tumorale du sein gauche et une rate modérément tuméfiée. Le diagnostic macroscopique de lymphosarcome médiastinal est confirmé par l'examen histologique des organes, qui montrent les lésions typiques de la leucémie myéloïde aiguë. Les myéloblastes sont de très petite taille ; le noyau, finement charpenté, contient peu ou pas de nucléoles, le cytoplasme est à peine visible, nettement basophile, renferme parfois des granulations azurophiles. Les tumeurs du médiastin et du sein présentent la structure de myélomes avec différenciation de granulocytes caractéristiques. Fait curieux : tandis que les myéloblastes des organes hématopoïétiques et du sang circulant ne donnent pas de réaction à l'oxydase, les éléments myéloïdes des tumeurs sont nettement oxydase-positifs. Ce cas montre de nouveau qu'on ne doit pas se baser uniquement sur la réaction de l'oxydase pour juger de la nature lymphoïde ou myéloïde de cellules leucémiques. Ce n'est que par l'étude de l'ensemble des organes qu'on arrive à une interprétation correcte du processus morbide.

CH. OBERLING.

ROSKIN (G.-O.) et GRUENBAUM (F.-T.), Moscou. — **Contribution à l'étude des plaquettes sanguines** (Beiträge zur Kenntnis der Blutblättchen). *Virchow's Archiv*, vol. 261, fasc. 2, pp. 528-533.

Grâce à une technique spéciale, les auteurs ont pu appliquer aux plaquettes sanguines la réaction des nucléoprotéines de Feulgen. Le résultat constamment négatif de cette réaction démontre nettement que les plaquettes ne renferment pas de nucléine. L'application des différentes méthodes pour la mise en évidence des oxydases a donné un résultat nettement positif avec la Dopa. L'existence des oxydases dans les plaquettes est donc démontrée ; d'autre part, il en résulte qu'il n'existe pas de rapports entre oxydases et nucléoprotéines.

CH. OBERLING.

HUEPER. — Agranulocytose (Schutz) et syndrome agranulocytaire (Agranulocytosis [Schultz] and the Agranulocytic symptom complex). — *Arch. of intern. Medic.*, déc. 1928, t. 42, n. 6, p. 893.

Schultz a décrit, en 1922, une forme particulière d'angine nécrotique s'accompagnant de diminution élective du taux des leucocytes granuleux, angine qui ne serait pour lui que la manifestation d'un « syndrome agranulocytaire ». Depuis lors, cent vingt-cinq cas environ en ont été publiés et l'auteur apporte, à l'occasion de cinq cas personnels, une revue générale sur la question.

Les lésions anatomiques sont variables. L'ulcération dépasse dans la règle l'amygdale; elle est profonde et souvent gangreneuse, couverte en surface d'un magma nécrotique. En profondeur, la nécrose envahit le tissu musculaire, où abondent des vaisseaux thrombosés dont le contenu est remarquable par l'absence totale de leucocytes. Plus profondément encore, on voit alterner les plages nécrotiques avec des plages de tissu sain. Par ailleurs, les foyers hémorragiques sous-pleuraux et sous-péricardiques sont fréquents, et là encore les vaisseaux thrombosés à contenu privé de leucocytes sont un bon élément de diagnostic. Des ulcérations peuvent apparaître également dans tout le tractus digestif, en particulier sur les plaques de Peyer et au niveau des muqueuses génitales chez la femme. Le foie est atteint de dégénérescence graisseuse, avec hypertrophie du système de Kupfer. On observe également des foyers hémorragiques ganglionnaires et rénaux.

Le sang contient seulement 1500 leucocytes par millimètre cube et ce taux peut s'abaisser progressivement jusqu'à 100, les lymphocytes diminuant seulement à la période terminale.

Cet article apporte de plus, avec une bibliographie importante, une étude de la symptomatologie de l'affection et un rappel des discussions que soulèvent son étiologie et son traitement.

P. GAUTHIER-VILLARS.

SOCIÉTÉ ANATOMIQUE DE PARIS

(100e ANNÉE)

Séance du jeudi 6 février 1930

Présidence de M. G. ROUSSY

SOMMAIRE

Anatomie

VUILLIÈME (JEAN). — Anomalies de l'artère cubitale et du muscle cubital antérieur 236

Anatomie pathologique

DELARUE (JACQUES) et FOULON (PAUL). — Remarques sur un cas de tuberculose miliaire chez un nourrisson 243

DESMAREST et LEMOYNE (JACQUES). — Cancer de l'utérus et de la cloison recto-vaginale, avec métastase hépatique chez une femme portant un pessaire depuis trente ans.. 232

PADOVANI (P.) et DUFOUR (A.). — Deux cas de kystes de l'ouraque fistulisés à l'ombilic 234

RAZEMON (P.). — Luxation traumatique du tendon extenseur du médius... 238

RICARD (A.). — Deux observations de lésions de l'artère iliaque externe avec volumineux hématome obturant 241

RUDAUX et DURANTE. — Vagabondage d'éléments hétérogènes dans le sang..... 233

COMMUNICATIONS

CANCER DE L'UTÉRUS ET DE LA CLOISON RECTO-VAGINALE AVEC MÉTASTASE HÉPATIQUE CHEZ UNE FEMME PORTANT UN PESSAIRE DEPUIS TRENTE ANS

par

Desmarest et Jacques Lemoyne

La pièce qui est présentée ici tire son intérêt moins de son aspect macroscopique ou de ses particularités histologiques que de l'histoire clinique qui s'y rattache.

Une femme de soixante-dix ans entre le 5 janvier dans le service pour qu'on lui enlève un pessaire qu'elle porte depuis trente ans et qu'elle n'a jamais retiré.

Elle accuse comme seul trouble, depuis quelque temps, des pertes fétides.

Le 7, sous anesthésie générale au protoxyde d'azote, on pratique l'extirpation. Le pessaire est très adhérent et il faut presque l'arracher après l'avoir sectionné. Il est, par endroits, profondément corrodé. Une hémorragie assez abondante se produit, puis diminue sans jamais cesser complètement.

La fétidité des pertes est extrême et ne cède pas aux irrigations à la liqueur de Labarraque.

Huit jours après l'intervention, la malade est somnolente, asthéniée, langue sèche, foyer de congestion à la base droite ; mort en quarante-huit heures.

Autopsie. — 1° A l'ouverture du vagin, sur la cloison recto-vaginale, une tumeur en chou-fleur, ulcérée, avec, en un point, perforation de la cloison.

Le corps utérin est volumineux, surmontant un col largement évasé dont la limite avec le vagin est imprécise.

La cavité utérine, large, est remplie de sécrétions purulentes.

La paroi musculaire présente de nombreux nodules blanchâtres, d'une dureté ligneuse, dont certains font saillie sous la séreuse.

2° Le foie est de dimensions normales, mais il est littéralement bourré de nodules blanchâtres, durs à la coupe.

3° Rien à signaler à l'examen des autres organes, si ce n'est que les deux poumons sont fortement œdématiés.

Examen histologique. — 1° Utérus : épithélioma atypique, dont on ne peut préciser le type évolutif, les cellules étant totalement indifférenciées, plus ou moins fusiformes, sans aucun groupement caractéristique.

2° Foie : le même type d'éléments néoplasiques se retrouve dans la métastase hépatique.

Conclusions. — Les points intéressants à retenir dans cette observation sont :

1° Le rôle du pessaire en temps que facteur d'irritation chronique dans l'apparition de ce cancer ;

2° La latence de ce néoplasme, qui ne déterminait que quelques pertes fétides alors qu'il s'accompagnait déjà d'une métastase hépa-

tique; la latence absolue de cette dernière, qui n'eut aucune traduction clinique ;

3° L'état psychique vraiment un peu particulier de cette femme, qui a pu porter trente ans de suite un pessaire sans s'en préoccuper une seule fois.

VAGABONDAGE D'ÉLÉMENTS HÉTÉROGÈNES DANS LE SANG

(Cylindres urinaires dans la veine porte)

par

Rudaux et Durante

Nous avons eu l'occasion, en 1928, d'attirer l'attention de la Société Anatomique sur la desquamation intravasculaire des fibres lisses artérielles. A la Société médicale des Hôpitaux et dans des articles ultérieurs, nous avons montré la fréquence de l'élimination par voie sanguine des éléments cellulaires dits fixes les plus divers (cellules hépatique, rénales, intestinales, etc.) (1).

Cailliau, Delval, en ont, à leur tour, apporté d'autres exemples.

Depuis lors, notre collection de ces migrations cellulaires s'est enrichie de cellules intestinales trouvées dans les vaisseaux d'une entérite, et de cellules surrénales dans une veine de cette glande, ce qu'avait déjà observé Cailliau.

Le fait dont nous montrons aujourd'hui des coupes et des clichés concerne non pas des cellules, mais des *cylindres urinaires*.

Il s'agit d'une femme à terme ayant succombé à une apoplexie utérine et qui était atteinte de broncho-pneumonie et d'une néphrite aiguë intense avec nombreux petits infarctus du rein. Les cylindres hyalins abondent dans les anses de Henle et dans les tubes droits.

Chez cette malade, les cellules rénales intravasculaires ne sont pas rares, ce qu'expliquent les lésions prononcées de la glande ; mais plusieurs vaisseaux contiennent, au milieu du sang, des fragments très reconnaissables de *cylindres hyalins*.

Pensant à un artifice de préparation, à un entraînement par le rasoir, nous n'en aurions pas fait état si, dans *deux coupes de* FOIE que nous vous présentons, nous n'avions retrouvé ces mêmes *cylindres* dans le caillot d'une veine porte. Il ne peut donc s'agir ici d'artifices de préparation, mais bien de cylindres tombés dans les vaisseaux par le même processus que les cellules et transportés à distance pendant la vie.

Ce fait n'a rien d'invraisemblable aujourd'hui que nous connaissons le mécanisme de ces desquamations intravasculaires. Il nous a paru cependant intéressant à présenter à la Société, car c'est la première fois, croyons-nous, que l'on a pu constater des cylindres rénaux gagnant le *foie* par la voie sanguine. On peut enfin se demander si ces corps étrangers

(1) G. DURANTE : « Desquamation intravasculaire de fibres lisses des vaisseaux rénaux » (Soc. Anat., 3 mai 1928); — « Vagabondage cellulaire » (Soc. méd. des Hôp., 11 mai ; *Presse Méd.*, 27 juin 1928); — « Migration intravasculaire des cellules dites « fixes » de l'organisme » (*Le Sang*, III, 4, 1929).

(cellules et cylindres) n'ont pas, pour une part, contribué à l'altération des vaisseaux et aux *infarctus* que présente ce rein.

DEUX CAS DE KYSTES DE L'OURAQUE FISTULISÉS A L'OMBILIC

par

P. Padovani et A. Dufour

Il nous a été donné d'observer en moins d'un mois, dans le service de M. le docteur Grégoire, à l'hôpital Tenon, deux malades atteints de kystes de l'ouraque.

Les deux observations sont presque en tous points semblables.

Observation I. — Un Algérien, âgé de trente ans, entre dans le service pour une suppuration de l'ombilic ayant débuté il y a vingt-cinq jours environ, après une phase de douleurs abdominales diffuses qui ont disparu dès l'apparition de l'écoulement.

L'examen permet de constater :

Une petite tumeur rouge, suintante, occupant le centre de l'ombilic et dont on fait le tour avec un stylet. A sa partie supérieure, on trouve un orifice fistuleux par où sort un liquide purulent très fétide.

La palpation augmente l'écoulement, mais ne permet pas de sentir de masse sous-ombilicale. Par contre, on sent très nettement, à partir de 4 centimètres environ au-dessous de l'ombilic, un cordon dur, vertical, absolument médian et qui disparaît en bas, vers le pubis. Ces caractères permettent de songer qu'il s'agit là du cordon de l'ouraque.

L'exploration au stylet permet d'enfoncer celui-ci de 5 centimètres au moins sur la ligne médiane, obliquement sous la paroi abdominale antérieure en direction du pubis.

Le lendemain de cet examen, le malade est pris à nouveau de très vives douleurs à siège ombilical, véritables « coliques ombilicales », dont l'explication est bientôt donnée par l'élimination d'une masse de matière d'aspect sébacé, dure. Pendant cette crise douloureuse, la température s'était élevée à 38°5 et retomba dès l'élimination de la matière sébacée.

Intervention le 29 novembre 1929 (docteur Grégoire).

Incision paramédiane gauche circonscrivant à distance l'ombilic. On incise le feuillet antérieur de la gaine du droit ; on récline légèrement le muscle et on pénètre dans le péritoine à 2 centimètres environ de la ligne médiane. Après protection de la cavité péritonéale, on contourne le kyste, qui est petit, du volume d'une grosse noisette, en partant de son pôle supérieur et en disséquant bien son pôle inférieur, qui se continue avec l'ouraque. Section de l'ouraque à quatre travers de doigt au-dessus du pubis, après ligature.

Suture du péritoine au catgut. Paroi à la soie et aux crins. Guérison sans incidents.

Examen de la pièce. — En introduisant une sonde par l'orifice fistuleux ombilical, on la fait sortir au pôle inférieur de la pièce. L'incision pratiquée sur la sonde permet de mettre à plat une cavité allongée dont la partie inférieure se continue sans limite nette avec le cordon de l'ouraque. La face postérieure du kyste est adhérente au péritoine pariétal à son pôle supérieur; il est impossible de l'en séparer.

Examen histologique. — L'ensemble de la coupe montre en allant du centre à la périphérie :

1° Une zone centrale correspondant à la cavité kystique qui a été incisée. La paroi du kyste présente par places l'aspect d'un tissu de granulation explicable par l'infection de la poche kystique. En d'autres places, on retrouve un épithélium stratifié.

L'épithélium primitif de l'ouraque a subi là, peut-être sous l'influence du processus infectieux, de grosses modifications. Il existe une basale à cellules hautes, en raquette, puis une couche de cellules polyédriques entre lesquelles un plus fort grossissement met en évidence des filaments d'union. Une troisième couche renferme des grains d'éléidine. Enfin il existe une kératinisation de la partie la plus superficielle, avec par places des signes de parakératose.

2° Dans les parties latérales de la coupe, on trouve, dans la région occupée par l'artère ombilicale, un gros amas folliculaire lymphatique.

Observation II. — Ce malade, âgé de trente-cinq ans, Tunisien, présentait des symptômes fonctionnels semblables à ceux de notre premier malade.

Chez lui, l'examen permettait de sentir une masse du volume d'une noix, légèrement déviée à droite de la ligne médiane et entièrement située au-dessous de l'ombilic. L'exploration de la fistule au stylet est douloureuse. Elle montre un trajet de 3 centimètres environ.

Intervention (docteur Grégoire), 15 décembre 1929.

Examen de la pièce. — Tumeur du volume d'une grosse noix. La coupe longitudinale permet de constater qu'il s'agit d'une formation kystique à parois épaisses et dures. Sa cavité est pleine de matière d'aspect sébacé. La face postérieure de la tumeur est intimement adhérente au péritoine pariétal, dont il est impossible de la séparer. Enfin on peut disséquer le cordon fibreux de l'ouraque, qui vient se perdre sous le pôle inférieur de la tumeur.

Examen histologique. — Montre un aspect en tous points semblable à celui de l'observation I.

Ces deux cas nous ont paru devoir être rapportés, car, sans être absolument exceptionnelle, cette affection n'est qu'assez rarement relatée dans la littérature.

Depuis l'étude très complète de Delore et Cotte (*Revue de Chirurgie*, 1906), qui relate les cas connus avant cette date, nous avons retrouvé une observation de Tourneux (Société de chirurgie de Toulouse, 1926), et une observation de Patel (Société de chirurgie de Lyon, 1925).

A propos de nos deux observations, nous voulons seulement insister sur :

1° La difficulté avant l'intervention d'éliminer le diagnostic de kyste dermoïde de l'ombilic.

Les caractères de l'écoulement ne peuvent pas constituer un élément de diagnostic, puisque nous avons vu chez nos deux malades une matière d'aspect sébacé. Par contre, la constatation du cordon de l'ouraque anormalement palpable et aboutissant au pôle inférieur de la tumeur est un symptôme important.

Enfin l'examen histologique, s'il montre un épithélium d'aspect malpighien, ne révèle aucune glande sébacée ni aucun follicule pileux.

2° Nous voulons en outre attirer l'attention sur l'adhérence de la face profonde de ces kystes au péritoine pariétal. Chez nos deux malades, cette adhérence était extrêmement marquée ; or, si cette adhérence est normale au niveau de l'ombilic (et c'est là un point important pour la conduite de l'intervention), par contre, plus bas, cette adhérence ne doit pas exister, et Cotte et Delore insistent même sur l'existence d'un plan de clivage facile entre les kystes non infectés et le péritoine.

Il est possible que des phénomènes inflammatoires contribuent à étendre le territoire de l'adhérence du kyste au péritoine pariétal. De toute façon, il est capital de savoir qu'il faut passer nettement en dehors des limites du kystes pour ouvrir le péritoine, *sans chercher à séparer le kyste de celui-ci*, ce qui risquerait d'ouvrir à la fois la cavité kystique et la séreuse et d'inoculer le péritoine avec le contenu extrêmement septique du kyste de l'ombilic.

(Travail du service de M. le professeur agrégé R. Grégoire.)

ANOMALIES DE L'ARTÈRE CUBITALE ET DU MUSCLE CUBITAL ANTÉRIEUR

par

Jean Vuillième

Nous avons constaté, sur deux cadavres de l'Ecole Pratique, des anomalies vasculaires et musculaires qui semblent assez rares.

Sur le premier sujet, ces anomalies existaient à la fois aux deux membres supérieurs.

Elles consistaient :

1° *Au point de vue musculaire :*

a) Absence de petit palmaire.

b) Le muscle *cubital* antérieur s'insérait normalement à son extrémité inférieure, mais, du bord externe de son tendon à 2 ou 3 centimètres au-dessus du ligament annulaire antérieur du poignet, se détachait un tendon très aplati se continuant par *l'aponévrose palmaire superficielle moyenne* (voir figure).

2° *Au point de vue vasculaire :*

a) L'artère cubitale, née de la bifurcation de l'humérale à 12 centimètres environ au-dessus du pli du coude, passait à la partie interne du pli du coude et s'engageait entre les *deux chefs du rond pronateur*, en dedans du nerf médian. Elle croisait ensuite *superficiellement le grand palmaire*, atteignait le bord externe du cubital antérieur, passant même à sa face superficielle jusqu'à 10 centimètres au-dessus du poignet. L'artère passait ensuite à la face profonde du tendon d'insertion de l'aponévrose palmaire superficielle sur le tendon du cubital antérieur.

b) L'*artère radiale* croisait la face antérieure du tendon du biceps au niveau du pli du coude et présentait ensuite un trajet normal à la face antérieure de l'avant-bras.

Elle donnait naissance :

1° A sa partie initiale, à une branche musculaire qui s'engageait entre biceps et brachial antérieur;

Anomalies de l'artère cubitale et du muscle cubital antérieur.

2° Au niveau du pli du coude à une autre branche musculaire qui se portait en dedans dans la profondeur:

3° A 1 centimètre environ au-dessus du bord supérieur du rond pronateur, au *tronc des artères interosseuses.*

L'artère récurrente radiale antérieure se détachait de la radiale à la hauteur habituelle. Il en était de même pour le *tronc des récurrentes cubitales* qui, lui, naissait de la cubitale en bonne place.

Sur le deuxième sujet, nous avons relevé des *anomalies vasculaires,* également bilatérales, en tous points comparables aux précédentes.

a) L'artère cubitale, du côté droit naissait à l'union du tiers moyen et du tiers inférieur du bras ; *du côté gauche,* elle se détachait de *l'artère axillaire,* au-dessus de l'artère circonflexe antérieure, au niveau du bord supérieur du tendon du grand dorsal.

Puis, à l'avant-bras, *des deux côtés,* elle passait *entre les deux chefs du rond pronateur,* croisant ensuite superficiellement le grand palmaire, le petit palmaire et le cubital antérieur.

b) L'artère radiale, des deux côtés, fournissait *le tronc des artères interosseuses.*

Anomalies musculaires. — Les recherches que nous avons faites nous autorisent à dire que *l'absence bilatérale du petit palmaire* n'est pas rare. Sa proportion de fréquence serait de 13,4 % d'après les statistiques recueillies par J. de Espreguera Mendès.

Par contre, nous croyons plus rare et peut-être une des premières fois rencontrée l'anomalie du muscle cubital antérieur ici décrite.

Le Double ne la mentionne pas. Macalister a noté une fois un cas non semblable, mais présentant une lointaine analogie avec le nôtre, à savoir la présence d'un faisceau du cubital antérieur qui se portait sur le ligament annulaire du carpe.

Anomalies vasculaires. — Si Grüber signale, sur 440 bras examinés, *trois cas* seulement de naissance haute de la cubitale au tiers moyen du bras et *deux cas* de naissance au-dessus de la circonflexe, par contre, le trajet de celle-ci entre les deux chefs du rond pronateur nous semble beaucoup plus rare encore.

Krause n'en parle pas; pour cet auteur, l'artère cubitale superficielle à l'avant-bras, « anomalie fréquente » d'après Farabeuf, se rencontre *une fois* pour *1200 bras examinés,* et encore, *dans ce cas, est-elle toujours immédiatement sous la peau dans tout son trajet antibrachial.* Or, dans les cas que nous avons constatés, l'artère cubitale *n'est superficielle que dans une partie seulement de son trajet antibrachial,* la plus grande, il est vrai.

Nous avons, de plus, remarqué que la cubitale de nos sujets ne donnait pas naissance au tronc des interosseuses.

Hyrtl avait fait déjà semblable constatation chaque fois qu'il l'a rencontrée superficielle sur tout son trajet antibrachial.

La constatation ainsi faite sur une cubitale dont le trajet antibrachial est partiellement superficiel et partiellement profond, nous sollicite à croire que le tronc des interosseuses ne se détache pas de cette artère lorsqu'elle n'est pas profonde sur tout son parcours antibrachial.

Ainsi la conclusion de Hyrtl, jusqu'ici limitée aux artères cubitales

superficielles sur tout leur trajet, semblerait pouvoir être étendue aux artères cubitales dont le parcours antibrachial n'est pas entièrement profond.

LUXATION TRAUMATIQUE DU TENDON EXTENSEUR DU MÉDIUS

par

P. Razemon

La rareté des luxations sous-cutanées des tendons extenseurs des doigts nous a incité à vous présenter le cas suivant, opéré par notre maître, M. Lambret, et à en rassembler les observations publiées jusqu'ici.

Au cours d'un assaut de boxe, un jeune homme de vingt ans, envoyant à son adversaire un crochet du gauche, se fait un violent traumatisme de la tête du troisième métacarpien.

Fig. 1. — *Luxation traumatique du tendon extenseur du médius. Aspect dans la flexion.*

Il ressent immédiatement une douleur intense et la région s'œdématie rapidement. L'impotence fonctionnelle est complète pendant quelques jours et le doigt reste immobile en demi-flexion. Puis l'œdème disparaît et les mouvements reviennent progressivement.

Le blessé est examiné trois mois après l'accident. Lorsque les doigts sont en extension, on ne constate rien d'anormal, mais dès que la flexion de la première phalange dépasse 45°, le tendon extenseur du médius gauche quitte la tête du troisième métacarpien et tombe dans le troisième espace intermétacarpien, vers le bord cubital de la main (fig. 1). Si le blessé étend de nouveau les les doigts, le tendon reprend sa place normale. La palpation ne donne aucun renseignement supplémentaire.

Les troubles fonctionnels observés sont une certaine maladresse et de la faiblesse du doigt, de la sensibilité de la région à la pression et au moindre choc. De plus, au moment où le tendon se luxe, le blessé ressent chaque fois un ressaut et une petite douleur en éclair. Ces phénomènes le gênent et il réclame une intervention.

Intervention le 3 février 1929 (M. le professeur Lambret). — Anesthésie locale par infiltration. Incision longitudinale de 4 centimètres dépassant légèrement en bas l'interligne articulaire métacarpo-phalangien. Le tendon mis à nu, on fait répéter les mouvements de flexion pour observer le mécanisme du déplacement. Ce dernier commence non point au niveau de la tête du métacarpien, mais plus haut, au niveau de la bandelette intertendineuse qui unit le tendon extenseur du troisième doigt à celui du quatrième. Il se fait, à ce niveau, une sorte de traction latérale qui entraîne le déplacement du tendon. Celui-ci est, en effet, mobile transversalement sur la tête du troisième métacarpien, par suite de la rupture des formations aponévrotiques qui, normalement, l'y maintiennent fixé.

Pour rendre au tendon sa fixité, on décide de créer sur le dos du métacarpien une sorte de petit tunnel fibreux qui engainera le tendon.

La face cubitale de l'extrémité inférieure du troisième métacarpien est mise à nu et on y prélève un lambeau fibropériosté dont la base, restée adhérente à l'os, est parallèle au tendon. Ce lambeau mesure 15 millimètres sur 10. Il est retourné face osseuse au-dessus et fixé par trois points à la soie, sur le bord radial du métacarpien, formant au tendon une véritable gaine. Celle-ci le maintient exactement en place pendant les mouvements de flexion et ne le gêne nullement dans sa course.

Il faut noter que cette gaine n'est pas située au niveau de la tête du métacarpien, mais au-dessus d'elle. Elle commence en bas, 1 centimètre au-dessus de l'interligne articulaire, plus haut que ne l'indique la figure 2.

Les suites opératoires furent très simples. Le doigt fut maintenu en demi-flexion pendant douze jours, puis mobilisé progressivement. L'examen du blessé, six semaines après l'opération, montre que le résultat fonctionnel est parfait. La flexion et l'extension du médius sont complètes. Le tendon est maintenu en bonne place et n'a aucune tendance à se luxer dans la flexion. Toute gêne fonctionnelle a disparu. La cicatrice est souple et indolente. Des nouvelles récentes du blessé nous ont appris que ce résultat se maintient actuellement un an après l'opération.

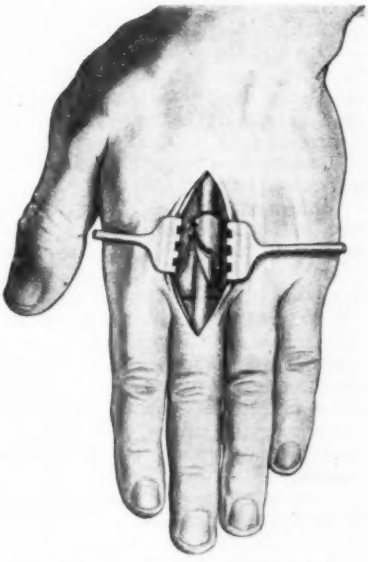

FIG. 2. — *Luxation traumatique du tendon extenseur du médius. Intervention.*

Les luxations sous-cutanées des tendons extenseurs sont peu fréquentes. Dans la plupart des cas, elles sont consécutives à un traumatisme. Cependant Charcot, Krukenberg, Spitzy (1), ont signalé des luxations pathologiques dans le rhumatisme déformant, et W. Lévy admet même l'existence de luxations congénitales. Disons de suite que toutes les luxations des tendons extenseurs, quelle qu'en soit la nature, siègent toujours au niveau des têtes métacarpiennes.

Nous ne nous occuperons que des *luxations traumatiques*, qui seules ont un intérêt chirurgical.

Legouest (2), le premier, a observé une luxation traumatique du tendon de l'index dans le deuxième espace intermétacarpien. Depuis, nous en avons retrouvé quinze observations, dont trois de Paget (3) et quatre de

(1) Cités par LEVY : *Centralblatt für Chir.*, 1921, p. 482.

(2) LEGOUEST : Société impériale de Chirurgie (*Gazette des Hôpitaux*, 1868, p. 181).

(3) PAGET : « Leçons de clinique chirurgicale » (*Clinical Lectures and Essays*), traduction française, G. Baillière, 1877, p. 150.

Marsh (1), rapportées malheureusement sans détails. Elles sont résumées plus loin dans un tableau. Avec le nôtre, le nombre des cas que nous connaissons est de dix-sept.

La luxation porte toujours sur les tendons du médius ou de l'index et plus souvent sur celui du troisième doigt (médius dix fois, index trois fois). Le côté paraît indifférent.

C'est au niveau de la tête du métacarpien que siège, avons-nous dit, la luxation, le tendon glissant entre les têtes métacarpiennes. Fait remarquable, le déplacement du tendon luxé se fait presque toujours *vers le bord cubital de la main* (une seule fois du côté radial, Becker).

La cause de la luxation est variable. Cinq fois il s'agissait d'un traumatisme direct, trois fois d'un effort musculaire violent. Une fois d'efforts musculaires répétés.

Cliniquement, la lésion se présente toujours sous le même aspect. Dans l'extension, le tendon reste en place et la luxation ne se produit que dans la flexion. On observe aussi parfois un léger degré de varus du doigt. Les troubles fonctionnels accusés sont une certaine maladresse et de la faiblesse du doigt correspondant.

Le *mécanisme* de la luxation est discuté. Becker (2) admet qu'elle est déterminée par la rupture des anastomoses intertendineuses. Mais cette opinion est inadmissible, car les moyens de fixation des tendons extenseurs sont constitués par l'aponévrose dorsale, les expansions aponévrotiques qui se détachent de leur face profonde pour aller s'insérer sur la capsule articulaire, et la base de la première phalange (Poirier), et les bandelettes fibreuses que leur envoient les muscles lombricaux et interosseux.

C'est la rupture de ces diverses formations aponévrotiques qui permet la luxation des tendons sur la tête des métacarpiens. C'est ce qu'avait déjà admis Silverskiold (3).

Pourquoi le déplacement se fait-il presque toujours du côté cubital ? La direction du traumatisme (Curchod) (4) ne suffit pas à en fournir l'explication. Celle-ci, à notre avis, doit être recherchée dans des raisons anatomiques, et particulièrement dans la disposition des anastomoses tendineuses, qui exercent une traction latérale sur le tendon.

Le tendon commun de l'index est attiré en dedans par le tendon de l'extenseur propre, et l'anastomose avec le tendon du médius lorsqu'elle existe.

Quant au tendon du médius lui-même, on sait qu'il est constamment anastomosé avec celui de l'annulaire, et inconstamment avec celui de l'index, et on comprend dès lors pourquoi il se déplace plus fréquemment vers le bord cubital.

Il reste à expliquer la localisation exclusive de la luxation au tendon du médius et de l'index. Elle dépend, selon nous, des efforts plus violents

(1) Marsh : « Clinical lectures on displacement and injuries of muscles and tendons » (*British Med. Journ.*, 1896, p. 181).

(2) Becker : « Beitrag zur traumatischen, nicht Komplizierten, luxation des Extensonensehnen der Finger » (*Münch. Med. Woch.*, 1903, n° 12, p. 427).

(3) Silverskiold : « Luxatio traumatica subcutanéa tend. ext. dig. III. » (*Acta Chirurgica Scandinavica*, vol. LXIV, fasc. 3 et 4, 22 novembre 1928, p. 305).

(4) Curchod : « Luxation traumatique d'un extenseur des doigts » (*Beitr. zur Kl. Chir.*, 1916, n° 102, p. 743).

et plus fréquents demandés aux premiers doigts, et de la saillie plus accentuée de la tête des deuxième et troisième métacarpiens quand le poing est fermé, ce qui les expose davantage au traumatisme.

Quel doit être le traitement de la luxation des tendons extenseurs ?

Au début, l'immobilisation en extension pour maintenir la luxation réduite et permettre la cicatrisation des ruptures aponévrotiques doit être essayée. Mais si la luxation devient habituelle, ce qui nous semble la règle, la création d'une gaine aponévrotique paraît être le procédé de choix. Cette opération a été pratiquée pour la première fois par Haberern. Il faut avoir soin de placer la gaine sur le métacarpien lui-même, et non au niveau de l'articulation, de façon à la mettre à l'abri des mouvements de flexion qui pourraient en amener la déchirure.

DEUX OBSERVATIONS DE LÉSIONS DE L'ARTÈRE ILIAQUE EXTERNE AVEC VOLUMINEUX HÉMATOME OBTURANT

par

A. Ricard (de Lyon)

Je voudrais rapporter deux observations qui, bien qu'au premier abord dissemblables, ont cependant un lien commun : dans l'un et l'autre cas, il s'est agi de lésion importante de l'artère iliaque externe ayant entraîné la formation d'un volumineux hématome et des symptômes et des accidents divers.

La première observation est banale. Il s'agit d'un jeune homme de vingt et un ans qui, le 5 décembre 1927, se fit une section presque complète de l'iliaque externe droite par coup de couteau. En voulant ouvrir un ballot de cuirs, il fit le geste classique du boucher qui ouvre une bête : le coup de couteau brusque de haut en bas qui, lorsqu'il est manqué, atteint presque mathématiquement la fémorale. En l'espèce, le coup frappe plus haut, au-dessus de l'arcade crurale. Trois heures après, je vis le blessé. Il avait saigné, mais ne saignait plus: il était pâle et légèrement délirant. Il ne présentait aucun symptôme abdominal. J'attendis six heures après; le revoyant à nouveau, je m'aperçus que la petite plaie abdominale suintait, mais toute la région de l'arcade crurale était empâtée et douloureuse, ce qui me décida à intervenir.

Incision passant par la plaie, curviligne, de découverte de l'artère iliaque, mais plus basse et mordant sur l'arcade. Après section des plans musculaires, cela me conduisit sur le plan sous-péritonéal décollé et infiltré par un volumineux hématome. En le suivant et en le vidant peu à peu, on est mené sur le psoas, au-dessus duquel on sent nettement battre l'artère. Après détersion de caillots profonds, une formidable hémorragie se fait jour. Compression au-dessus pour faire l'inventaire des lésions, ce qui me permet, après débridement rapide de l'arcade, de voir qu'il s'agit d'une section incomplète de l'iliaque. Toute tentative de suture latérale est impossible, la section étant trop large. Devant cette impossibilité, je me résigne à la ligature.

L'hémorragie est arrêtée. Mèche dans la zone de décollement, fermeture de la peau. Les suites ont été simples. Le 21 décembre, le malade rentre chez lui. Je l'ai revu depuis en excellent état et sans trouble fonctionnel.

Un seul fait à retenir de cette observation, banale, comme je l'ai dit. C'est que, grâce au fait d'une sangle abdominale puissante et d'un délabrement pariétal insignifiant, le blessé a pu ne pas mourir d'hémorragie. Alors qu'une lésion de la fémorale eût été fatale, il s'est fait un hématome, rapidement constitué. Celui-ci, volumineux, a été écrasé par la résistance musculaire et a joué le rôle de tamponnement permettant d'attendre plusieurs heures l'intervention.

Le deuxième cas est plus intéressant. La lésion entraîna des troubles que l'on ne put cataloguer nettement. Ce n'est qu'un an plus tard, au cours d'une intervention abdominale, qu'il fut possible de les rattacher à leur vraie cause : une lésion traumatique indirecte de l'artère iliaque externe.

Mme M... est blessée le 20 juillet 1927 dans un accident d'automobile. Plaies multiples de la face, des jambes et des bras. La hanche et la jambe droite sont absolument impotentes, le genou, très douloureux. Il n'y a aucun signe de fracture, ni cliniquement, ni radiographiquement. On ne peut retenir qu'une grande ecchymose trochantérienne droite.

Aux deux avant-bras, la peau est largement ulcérée et comme raclée.

La température reste à 40° et au-dessus pendant quatre jours. A ce moment apparaît un énorme abcès lymphangitique du membre supérieur droit, avec décollement de la peau dans toute l'étendue de l'avant-bras. La température reste élevée, l'état général mauvais. L'abcès s'ouvre spontanément au niveau d'une plaque sphacélique à la partie externe du coude.

On commence au dixième jour des massages et la mobilisation du genou droit. Le 8 août, la suppuration du bras reste abondante. La température oscille entre 38°5 et 39°5. Sous anesthésie générale, exploration du décollement, qui s'étend très haut. Multiples autres ouvertures. Mise en place de cinq tubes de Carrel et irrigation au Dakin.

On a dû interrompre les massages, car l'œdème de la jambe augmente et les douleurs sont plus marquées.

Le 12 août, la température baisse progressivement, l'œdème de la jambe, qui était devenu énorme, reste stationnaire, puis commence à diminuer.

Le 30 août, on recommence les massages. L'état général est meilleur. La suppuration se tarit. Retrait progressif des drains.

Le 10 septembre, la malade rentre chez elle, et le 20 octobre, elle est complètement guérie. Il ne persiste qu'un œdème, surtout marqué le soir, une impotence relative et des douleurs qui ne disparaîtront pas au membre inférieur droit.

Mais, un an après, le *19 juillet 1928*, je suis rappelé auprès de Mme M... pour des phénomènes abdominaux douloureux et des métrorragies. La température est à 38°5, le pouls à 80. Il y a des symptômes péritonéaux, mais relativement peu marqués. Quelques vomissements. Au toucher, on perçoit une grosse masse à droite, mais dépassant la ligne médiane, solidaire du col et qui paraît être un fibrome fixé ou un kyste tordu.

Six jours après les phénomènes ne se sont pas amendés. La température ne baisse pas. Les phénomènes péritonéaux se sont accentués, les vomissements sont fréquents. Une intervention est décidée.

Elle est pratiquée le 26 juillet 1928. Après incision médiane, on trouve une énorme masse inflammatoire dans laquelle semble plonger l'appendice et où adhèrent rectum, côlon, vessie. Gros utérus fibreux contre lequel s'est développé à droite un kyste, d'où la ponction ramène un litre de liquide hématique suppuré. Après évacuation, décortication laborieuse de la coque. Mais, dessous, on découvre une deuxième poche tendue, bloquée contre la paroi et remplie de liquide noirâtre avec quelques caillots. Cette poche est complètement intraligamentaire et descend jusqu'au plancher pelvien : elle adhère intimement à la paroi pelvienne. Sa dissection, extrêmement laborieuse, ne peut être réalisée

entièrement. L'uretère vient avec et il est très difficile de le disséquer. Devant l'impossibilité d'enlever toute la poche, on se contente de réséquer sa partie supérieure. Hystérectomie de gauche à droite. (L'exploration, devenue plus facile, montre que la poche adhère aux vaisseaux iliaques, comme elle adhère au muscle.) Mèche vaginale. Mickulicz large et fermeture aux fils métalliques.

Evolution locale excellente. Ventre parfaitement souple. La malade fait ses gaz au deuxième jour. Au cinquième jour, ablation de la mèche.

Malheureusement, au septième jour, la malade, qui présentait depuis un an quelques signes mentaux, fait un délire aigu et meurt quarante-huit heures après.

Il est une chose essentielle à retenir du point de vue qui nous intéresse : l'existence de cette vaste poche hématique ancienne collée aux vaisseaux. Du coup se trouve réalisée l'explication des phénomènes d'œdème persistant et de douleurs dans le membre inférieur de ce côté, lors du premier accident. Il s'agirait donc d'un hématome (ou, si l'on veut, du faux anévrisme) traumatique de l'artère iliaque externe créé par l'accident de 1927. Cet œdème énorme, qui avait forcé à interrompre les massages, l'impotence, les phénomènes douloureux dont on ne pouvait trouver facilement l'explication, deviennent, au contraire, très clairs par cette découverte opératoire. Il est vraisemblable, du reste, que le kyste ovarien existait déjà au moment de l'accident. Probablement il s'est, à ce moment, produit une hémorragie intrakystique qui, plus tard, s'est infectée et a amené les phénomènes de réaction péritonéale ayant nécessité l'intervention.

Quoi qu'il en soit, il m'a paru intéressant de vous soumettre ces deux observations. Elles sont à rapprocher, quoique différentes dans leur évolution. Dans le premier cas, la lésion directe de l'artère était trop considérable pour ne pas amener des troubles graves à traiter chirurgicalement d'emblée : l'hématome n'a pas eu le temps de s'organiser: il avait simplement décollé le péritoine, arrêtant l'hémorragie artérielle par compression. Dans le deuxième cas, la lésion d'origine indirecte, plus minime, a passé inaperçue : l'hématome, constitué exactement de la même façon, a pu évoluer pendant un an jusqu'à ce que, d'autres lésions ayant obligé à une intervention, celle-ci a révélé et a donné la clef des troubles qu'il avait entraînés. Mais, dans un cas comme dans l'autre, il s'est produit exactement le même processus.

REMARQUES SUR UN CAS DE TUBERCULOSE MILIAIRE CHEZ UN NOURRISSON

par

Jacques Delarue et Paul Foulon

L'observation suivante est un cas de « granulie » chez un nourrisson. L'un de nous a exposé ailleurs (1) les raisons pour lesquelles les termes de « granulie » et de « tuberculose miliaire » lui semblent devoir être considérés comme synonymes.

(1) JACQUES DELARUE : *Les formes anatomo-cliniques des « granulies » pulmonaires.* Masson et Cie, édit., 1930.

Aussi ne croyons-nous pas utile de revenir, à propos de cette observation, sur des faits qui nous semblent actuellement bien établis.

Mais ce cas présente quelques particularités qui méritent de retenir l'attention.

Le jeune M... (Jean), né le 22 septembre 1928, est un enfant abandonné. On ne possède aucun renseignement sur ses antécédents ni sur ceux de sa famille.

Il est tout d'abord admis à la Crèche des Enfants-Assistés, dans le service de notre maître, le professeur Lereboullet, le 10 décembre 1928. Son poids est de 4.050 grammes, sa taille de 54 cm. 5. L'examen physique, chez cet enfant un peu chétif, ne révèle qu'une hydrocèle vaginale gauche.

Le poids augmente lentement, mais régulièrement, jusqu'au 28 décembre (4.250 grammes). A ce moment surviennent des vomissements, en même temps que la température, jusque-là tout à fait normale, s'élève et se maintient à 37°5, 37°6 matin et soir. L'hydrocèle a atteint le volume d'une grosse noix ; elle est tendue, irréductible. On commence une série de frictions mercurielles ; elles n'amèneront pas d'amélioration; une séro-réaction de Bordet-Wassermann se montrera, d'ailleurs, ultérieurement négative. Malgré la surveillance exacte des biberons, l'administration de citrate de soude, le changement de régime même, sans que survienne de la diarrhée, les vomissements persistent quelques jours ; le poids commence à diminuer et tombe le 15 janvier à 3.900 grammes. L'enfant est transporté de la crèche dans une salle de malades le 17 janvier.

On constate à ce moment qu'il est pâle, que le pannicule adipeux abdominal a disparu. Le foie est un peu gros, la rate est perceptible. Il existe un craniotabes occipital. L'auscultation des poumons permet de percevoir quelques râles de bronchite disséminés.

Les troubles digestifs qui ont motivé son passage à la nourricerie ne durent pas. Les biberons (125 grammes de lait de vache) sont pris complètement, avec appétit.

Le 18 janvier, une cutiréaction tuberculinique se montre fortement positive.

Une radiographie, faite le 19, révèle trois ou quatre volumineuses opacités arrondies superposées contre le bord gauche de l'ombre cardio-aortique, auprès du hile. Elles sont reliées en bas par une traînée floue à une ombre limitée, peu volumineuse, siégeant à la base gauche, juste au-dessus de la coupole diaphragmatique, dont elle est cependant nettement séparée. A droite, fines opacités de la base et de la région périhilaire. Le médiastin paraît élargi et empiète sur le champ pulmonaire droit, où son bord droit tranche nettement.

Les jours suivants, le poids augmente un peu et passe de 3.840 à 4.050 grammes.

La température, abstraction faite de quelques élévations temporaires à 38°, se maintient entre 37° et 37°5.

Le 22 janvier, le foie paraît avoir un peu augmenté de volume ; il est très dur. On note quelques ganglions cervicaux petits et mobiles.

Au début de février, l'état s'aggrave beaucoup. Le poids diminue avec rapidité. L'enfant est pâle, inerte dans son lit, les yeux mi-clos.

Le 4 février, l'auscultation permet d'entendre un foyer de sous-crépitants à la partie moyenne du poumon gauche, en arrière.

Le 6, une seconde radiographie précise les données acquises avec la première et montre un semis de fines taches disséminées dans les deux champs pulmonaires, avec une égale abondance, les signes d'auscultation sont devenus très nombreux : râles de bronchite diffus, râles sous-crépitants à la moitié inférieure du poumon gauche.

Une ponction lombaire est pratiquée, en raison du diagnostic posé : il n'y a pas de signes méningés. Le liquide céphalo-rachidien est clair, il contient un à deux lymphocytes par millimètre cube et 0 gr. 30 d'albumine ‰ ; la recherche des bacilles de Koch est négative. Le 11 février, le petit malade, qui était arrivé à un degré extrême de cachexie, succombe à 16 heures, deux mois environ après le début clinique.

L'autopsie est faite dix-huit heures après la mort par notre ami le docteur Chabrun.

Le poumon gauche présente la lésion de primo-infection, le « primär-Komplex » de Ghon le plus typique : foyer caséeux sous-pleural cunéiforme du lobe inférieur, à contour déchiqueté, d'où partent des arborisations qui se perdent bientôt dans le parenchyme avoisinant ; traînée de lymphangite partant de ce foyer primaire et gagnant le hile ; adénopathie hilaire caséeuse pluriganglionnaire.

Dans toute l'étendue des deux poumons, au voisinage même du foyer primaire, sont disséminées des « granulations tuberculeuses » typiques, dont quelques-unes sont extrêmement fines, à peine visibles.

A la base droite et près du hile droit, les lésions nodulaires un peu plus volumineuses, caséeuses, sont des lésions « bronchio-pneumoniques » indiscutables.

La rate est augmentée de volume ; son parenchyme apparaît, à la coupe, moucheté de très nombreuses granulations.

Dans le mésentère se trouvent quelques ganglions peu volumineux, mais présentant à la coupe quelques points caséeux.

Différents fragments sont prélevés pour examen histologique.

1° Les coupes du foyer primaire ont été faites dans un plan perpendiculaire à celui de la plèvre. Il apparaît ainsi dans ses plus grandes dimensions sur la préparation.

C'est un foyer pneumonique. De larges plages de caséification le constituent, plus ou moins confluentes, séparées par quelques zones dans lesquelles la nécrose n'est pas tout à fait complète, où se retrouvent quelques cellules alvéolaires, des lymphocytes, des globules rouges, quelques fibres collagènes.

Ce foyer pneumonique s'implante par une large base sur la plèvre qui est, à son niveau, doublée par un feutrage fibreux assez dense et revêtue d'une couche peu épaisse de fibrine, dans laquelle apparaissent déjà des fibres collagènes et des fibroblastes. Les lésions pleurales et sous-pleurales dépassent largement de part et d'autre le foyer pulmonaire caséeux. La couche conjonctive sous-endothéliale, infiltrée de leucocytes, est riche en capillaires congestionnés ; elle refoule les alvéoles pulmonaires adjacents et le tissu conjonctif tend à s'infiltrer entre chacun d'eux.

2° Les divers fragments, prélevés tant au poumon gauche qu'au droit, sont mouchetés de lésions nodulaires relativement peu nombreuses, peu serrées, laissant entre elles de larges intervalles.

Au faible grossissement, il est aisé de constater qu'elles sont presque toujours disposées au voisinage des axes broncho-vasculaires, et surtout des vaisseaux.

L'immense majorité des granulations, même celles qui sont centrées par une veinule reconnaissable à son squelette élastique, sont constituées par des lésions d'alvéolite et possèdent l'organisation histologique rencontrée habituellement sur laquelle nous ne reviendrons pas. Les unes sont des îlots pluri-alvéolaires non folliculaires, largement caséifiés, riches en fibrine, contenant des bacilles de Koch. D'autres présentent l'organisation folliculaire : autour du caséum central se dispose un réseau épithélioïde et des cellules géantes au nombre de deux ou trois. L'envahissement de ces foyers productifs par le collagène, parfois très discret, est constant. Les bacilles y sont abondants, se trouvent au centre du caséum central et dans le protoplasme de la cellule géante. Certains de ces nodules, caséeux en leur centre, sont en rapport étroit avec une bronchiole ou un vaisseau : la paroi en est détruite de dehors en dedans ; le foyer tuberculeux fait hernie dans la lumière jusqu'au moment où il semble y déverser son contenu caséeux. Nous avons pu suivre les différents stades de ce processus jusqu'à la cavernule histologique constituée.

A côté de ces granulations à centre caséeux, il existe de minuscules îlots intéressant un ou deux alvéoles ; ceux-ci sont alors comblés de grosses cellules rondes desquamées, de polynucléaires et de lymphocytes ; l'ensemble est en

voie de caséification ; on y trouve, inclus dans un corps cellulaire, un ou deux bacilles, ou bien des granulations acido-résistantes.

Parfois les éléments cellulaires constituant ces minuscules granulations intra-alvéolaires sont moins reconnaissables. Examinées à l'objectif à immersion, on voit que, d'arrondies, les grosses cellules « desquamées » semblent devenir étoilées et s'anastomoser avec les voisines : la limite cellulaire en devient moins nette ; elles prennent, en somme, la morphologie des cellules épithélioïdes.

Mais il est indiscutable que la participation alvéolaire est nulle dans certaines granulations. Il s'agit de celles qui se développent dans la paroi même d'un vaisseau ou d'une bronche ; elles sont dans ce cas beaucoup moins rares qu'habituellement.

Ces nodules « interstitiels », indiscutablement interstitiels, revêtent les deux types histologiques habituels : les uns sont folliculaires, pourvus de cellules de Langhans, dans la masse protoplasmique lesquelles nous avons pu en certains points trouver des bacilles ; ils sont entourés d'une zone lymphocytaire. Le collagène qui s'y trouve reste disposé à la périphérie des nodules et ne pénètre pas ceux-ci ; il semble faire partie de l'adventice conjonctive du vaisseau.

Les autres sont dépourvus de toute organisation folliculaire ; ils sont riches en fibrine ; la masse caséeuse qui les centre est volumineuse.

En somme, dans ce cas, l'examen histologique nous permet de constater que, pour un même aspect macroscopique, il existe deux ordres de lésions : nodules alvéolaires non folliculaires et folliculaires et nodules interstitiels également non folliculaires et folliculaires.

Toutes ces lésions nodulaires siègent, dans l'ensemble, en parenchyme sain. Le réseau alvéolaire, autour d'elles, est intact, les axes bronchovasculaires sont normaux en beaucoup de points.

Toutefois, ailleurs et souvent loin des granulations, les cloisons interalvéolaires apparaissent considérablement élargies ; les cavités aériennes existent encore, mais leur lumière, très diminuée, prend souvent une forme arrondie. Il s'agit là d'un processus interstitiel que l'un de nous a déjà décrit (1) et sur lequel il se propose de revenir ultérieurement.

Le siège intra-acineux de la plupart des nodules miliaires, la diversité de leurs aspects chez un sujet atteint de tuberculose miliaire généralisée à forme subaiguë, nous semblent montrer dans cette observation, comme dans tant d'autres, qu'il n'existe pas, pour caractériser la « granulie », de structure histologique particulière.

En cela, ce cas n'a rien de bien spécial ; il est analogue à tous ceux que nous avons pu étudier jusqu'à présent.

Deux points nous semblent ici mériter de retenir l'attention : l'un d'ordre histologique, l'autre d'ordre histo-bactériologique et pathogénique :

1° Si l'on accepte l'opinion couramment admise, la topographie vasculaire ou juxtavasculaire des nodules miliaires, telle qu'elle apparaît remarquable sur les admirables planches de *La Tuberculose pleuro-pulmonaire* de Maurice Letulle, est l'un des témoins les plus importants de la dissémination des bacilles tuberculeux par voie sanguine.

Or, il nous semble — et les lésions que nous avons observées dans ce

(1) Voir J. Delarue, *loc. cit.* — Voir aussi : René Huguenin et J. Delarue : « Recherches expérimentales sur les réactions pathologiques initiales de l'alvéole pulmonaire. » (*Ann. d'Anat. pathol.*, déc. 1929.)

cas viennent confirmer notre conception — que la systématisation des nodules autour des vaisseaux, que l'altération même de leur paroi ne suffisent pas à affirmer qu'ils ont servi de vecteur pathogène aux bacilles. Le seul examen histologique permet de constater que, bien souvent, la paroi vasculaire est atteinte et détruite de dehors en dedans, que l'étendue de la zone caséeuse centro-nodulaire est beaucoup plus importante en dehors du squelette élastique encore persistant que dans la lumière même du conduit. Certaines coupes permettent enfin de voir que la lésion débute dans l'adventice même de l'artériole ou de la veinule.

Il peut exister, dans la tuberculose miliaire — et il nous a été fréquemment donné d'en rencontrer — des tubercules intra-vasculaires; ils signent, eux, formellement le passage des bacilles dans le sang circulant.

Il n'en est pas de même des lésions pariéto-vasculaires: elles ne peuvent pas, nous semble-t-il, être considérées comme des témoins certains de la dissémination sanguine des bacilles. Il est infiniment plus probable qu'elles sont lymphogènes.

Cette origine lymphatique nous paraît ici certaine; la plupart des nodules juxta-vasculaires que nous avons constatés dans ce cas siègent dans la zone de lymphangite péribroncho-vasculaire comprise entre le foyer primaire de la base et l'adénopathie hilaire caséeuse.

2° Dans tous les cas de tuberculose miliaire qu'il nous a été jusqu'ici donné d'observer, les bacilles tuberculeux se sont montrés abondants dans les nodules exsudatifs et très rares dans les formations folliculaires. Cette proportion inverse du nombre des bâtonnets acido-résistants et de l'organisation folliculaire est quasi constante.

Le cas que nous envisageons ici est une exception à cette règle.

Faut-il penser que les bacilles, que nous avons trouvés ici très nombreux, inclus dans les cellules géantes ou dans le réseau épithélioïde des nodules folliculaires, soient des bacilles à virulence atténuée, à pouvoir caséifiant diminué, bref, analogues à ceux dont MM. Calmette, Valtis et Lacomme, dont MM. Arloing et Dufourt ont pu constater la présence chez les nouveau-nés ? Faut-il admettre que les réactions tissulaires et humorales aient été très particulières chez ce nourrisson, chez lequel la tuberculose miliaire est survenue si peu de temps après la primo-infection, — après le « stade primaire », comme dirait Ranke ?

Nous ne saurions répondre à ces questions de façon précise, conclure en faveur de l'une ou l'autre hypothèse, faute de données suffisantes ici.

Aussi n'avons-nous fait cette remarque que pour essayer de préciser quelques données du problème pathogénique de la tuberculose miliaire.

(Travail de Laboratoire d'Anatomie pathologique de la Faculté : professeur G. Roussy.)

Le Secrétaire général,
Roger Leroux.

Les Secrétaires de séances,
Pierre Gérard-Marchant, René Huguenin.

Le Gérant : F. Amirault. NIORT. — IMP. TH. MARTIN.